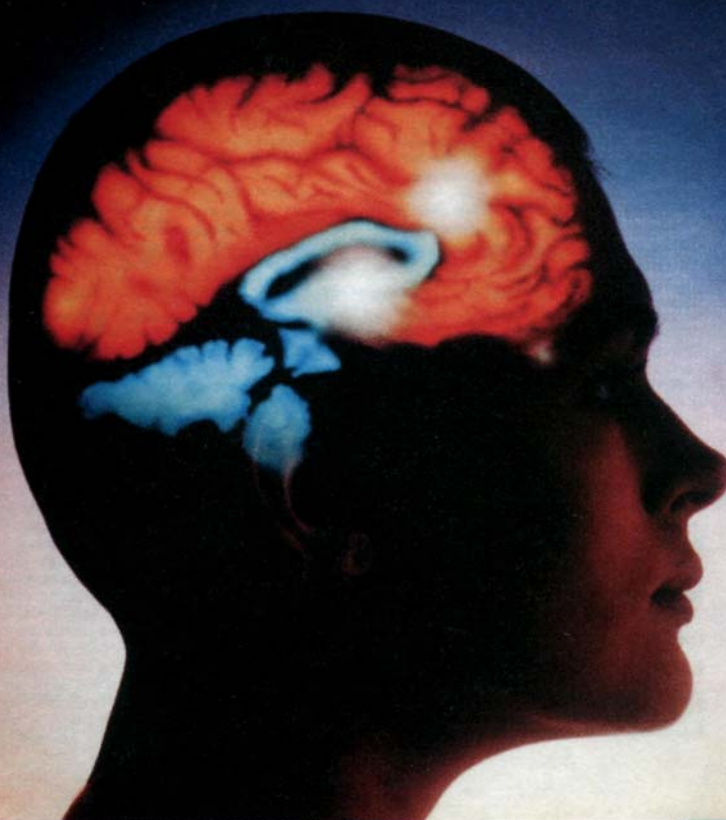


Сканирование и форматирование: [Янко Слава](#) (библиотека [Fort/Da](#)) [slavaaa@yandex.ru](mailto:slavaaa@yandex.ru) ||  
[yanko\\_slava@yahoo.com](mailto:yanko_slava@yahoo.com) || <http://yanko.lib.ru> || Иср# 75088656 || Библиотека:  
<http://yanko.lib.ru/gum.html> ||  
update 12.12.05

---

Н. В. Воронова, Н. М. Климова,  
А. М. Менджерицкий

# АНАТОМИЯ ЦЕНТРАЛЬНОЙ НЕРВНОЙ СИСТЕМЫ



Учебное пособие



ВОРОНОВА Наталья Викторовна — кандидат биологических наук, доцент кафедры физиологии человека и животных Ростовского государственного университета (РГУ).



КЛИМОВА Наталья Михайловна — старший преподаватель кафедры философии Донского государственного технического университета.



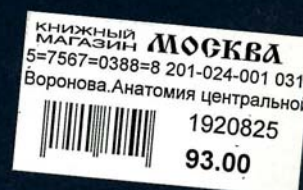МЕНДЖЕРИЦКИЙ Александр Маркович — доктор биологических наук, профессор, с 1998 года заведующий кафедрой анатомии и физиологии Ростовского государственного педагогического университета, а также профессор кафедры физиологии человека и животных РГУ.

В учебном пособии «АНАТОМИЯ ЦЕНТРАЛЬНОЙ НЕРВНОЙ СИСТЕМЫ» авторы на основании многолетнего преподавания данного предмета в классическом, педагогическом и техническом университетах попытались в максимально упрощенной форме описать характерные особенности строения отделов центральной нервной системы, затрагивая логику их филогенетического развития и выполняемые ими функции.

ISBN 5-7567-0388-8



9 785756 703887



Н. В. Воронова, Н. М. Климова, А. М. Менджерицкий

# АНАТОМИЯ ЦЕНТРАЛЬНОЙ НЕРВНОЙ СИСТЕМЫ

*Рекомендовано Советом по психологии УМО  
по классическому университетскому образованию в качестве  
учебного пособия для студентов высших учебных заведений,  
обучающихся по направлению и специальности «Психология»*



Москва 2005

УДК 612.82(075.8) ББК 28.706я73 В 75

**Рецензенты:**

доктор биологических наук, профессор каф. психофизиологии и психопатологии Ростовского государственного университета

*В. Н. Киров*

кандидат биологических наук, доцент каф. физиологии человека и животных Ростовского государственного университета

*И. С. Хусаинова*

**Воронова Н. В., Климова Н. М., Менджерицкий А. М.**

**В 75** Анатомия центральной нервной системы: Учебное пособие для студентов вузов / Н. В. Воронова, Н. М. Климова, А. М. Менджерицкий. — М.: Аспект Пресс, 2005. — 128 с. ISBN 5-7567-0388-8

В пособии рассматриваются строение и принципы формирования нервной ткани, развитие нервной системы в фило- и онтогенезе. Описывается строение и связи отделов центральной нервной системы и сенсорных систем, а также их функции. Особое внимание уделяется сходству и отличиям строения центральной нервной системы животных и человека и принципам взаимоотношений между отделами ЦНС. В пособии затрагиваются вопросы нейросекреции как основы совместного функционирования двух регуляторных систем организма: нервной и гуморальной. В пособии дан краткий словарь анатомических терминов, составленный по структурному принципу.

Пособие предназначено для студентов всех форм обучения, специализирующихся в области психологии и психофизиологии.

УДК 612.82(075.8) ББК 28.706я73

ISBN 5-7567-0388-8

© ЗАО Издательство «Аспект Пресс», 2005.

Все учебники издательства «Аспект Пресс» на сайте [www.aspectpress.ru](http://www.aspectpress.ru)

## Электронное оглавление

<b>Электронное оглавление .....</b>	<b>4</b>
<b>Иллюстрации.....</b>	<b>7</b>
<b>Предисловие .....</b>	<b>9</b>
<b>1. ОБЩИЕ СВЕДЕНИЯ .....</b>	<b>10</b>
<b>2. НЕРВНАЯ ТКАНЬ .....</b>	<b>10</b>
Рис. 1. Формирование нервной ткани:.....	11
2.1. Нейроны .....	11
Рис. 2. Нейрон: .....	12
Рис. 3. Схема миелинизации аксонов: .....	13
Рис. 4. Строение синапса: .....	13
2.2. Типы нейронов.....	15
Рис. 5. Типы нейронов: .....	16
2.3. Глия.....	16
Рис. 6. Схема взаиморасположения элементов нервной ткани: .....	17
Астроглия. ....	17
Рис. 7. Поперечный срез через нерв (а) и нервный ствол (б): .....	17
Олигодендролия. ....	18
Микроглия. ....	18
2.4. Строение нервов .....	18
<b>3. РАЗВИТИЕ НЕРВНОЙ СИСТЕМЫ В ФИЛОГЕНЕЗЕ .....</b>	<b>18</b>
Филогенез.....	18
3.1. Нервная система беспозвоночных животных .....	19
Рис. 8. Схема строения диффузной нервной системы кишечнополостного животного: .....	19
Рис. 9. Схема строения диффузностоловой нервной системы турбеллярии: .....	19
Рис. 10. Схема строения ортогональной нервной системы ресничного червя (передний конец): .....	20
Рис. 11. Схема строения узловой нервной системы насекомого:.....	21
Рис. 12. Схема строения головного мозга насекомого (пчела). Левая половина — его сечение: .....	22
Рис. 13. Схема строения ганглионарной нервной системы пластинчатожаберного моллюска (беззубка):.....	22
3.2. Нервная система позвоночных животных.....	23
Рис. 14. Схема строения нервной системы головоногого моллюска (осьминог): .....	23
Рис. 15. Схема развития плаща конечного мозга (обозначен черным) в сравнении с остальными структурами мозга в ряду позвоночных: .....	24
<b>4. РАЗВИТИЕ НЕРВНОЙ СИСТЕМЫ В ОНТОГЕНЕЗЕ .....</b>	<b>25</b>
Рис. 16. Закладка нервной трубки (схематичное изображение и вид на поперечном срезе):.....	26
Рис. 17. Пренатальное развитие нервной системы человека: .....	26
Рис. 18. Этапы развития головного мозга человека .....	28
<b>5. ВЕГЕТАТИВНАЯ НЕРВНАЯ СИСТЕМА .....</b>	<b>29</b>
Рис. 19. Схема строения вегетативной нервной системы. Римскими цифрами обозначены соответствующие пары черепно-мозговых нервов.....	30
5.1. Парасимпатический отдел вегетативной нервной системы .....	30
Центральные структуры.....	30
5.2. Симпатический отдел вегетативной нервной системы .....	31
Центральные структуры.....	31
Периферическая часть.....	31
Филогенез.....	32
Онтогенез.....	32
<b>6. ЦЕНТРАЛЬНАЯ НЕРВНАЯ СИСТЕМА .....</b>	<b>32</b>
6.1. Спинной мозг .....	33
Рис. 20. Спинной мозг (вид с дорсальной стороны):.....	33
Рис. 21. Оболочки спинного мозга (шейный отдел):.....	34
Рис. 22. Оболочки спинного мозга на поперечном разрезе: .....	34
Рис. 23. Схема расположения сегментов спинного мозга:.....	35
Рис. 24. Схема поперечного среза спинного мозга:.....	36
Белое вещество .....	37
Восходящие пути.....	37

К нисходящим путям относятся: .....	37
6.2. Головной мозг .....	38
6.2.1. Продолговатый мозг .....	38
Рис. 25. Ствол мозга с дорсальной стороны. Мозжечок убран: .....	39
Рис. 26. Ствол мозга с вентральной стороны (римскими цифрами обозначены места выхода черепно-мозговых нервов): .....	40
Рис. 27. Ствол мозга сбоку. Мозжечок убран (римскими цифрами обозначены места выхода черепно-мозговых нервов): .....	41
Языкоглоточный нерв .....	41
Блуждающий нерв .....	41
Добавочный и подъязычный нервы .....	41
Рис. 28. Поперечный разрез продолговатого мозга. ....	42
Филогенез. ....	43
Онтогенез. ....	43
6.2.2. Задний мозг .....	43
6.2.2.1. Варолиев мост .....	43
В филогенезе .....	44
В онтогенезе .....	44
6.2.2.2. Мозжечок .....	45
Рис. 29. Расположение мозжечка на стволе мозга (часть ткани мозжечка убрана): .....	45
Рис. 30. Мозжечок: .....	46
Рис. 31. Ядра мозжечка: .....	47
Рис. 32. Схема строения коры мозжечка: .....	47
Филогенез. ....	48
Онтогенез. ....	48
6.2.3. Средний мозг .....	48
Рис. 33. Сагиттальный срез ствола мозга: .....	49
Рис. 34. Разрез среднего мозга (изображены примыкающие к нему части промежуточного мозга): .....	49
Рис. 35. Поперечный разрез через ножки мозга: .....	50
Филогенез. ....	50
Онтогенез. ....	51
6.2.4. Промежуточный мозг .....	51
Рис. 36. Промежуточный и средний мозг (вид сверху): .....	51
6.2.4.1. Таламус .....	51
Рис. 37. Схема основных ядерных групп промежуточного мозга: .....	52
6.2.4.2. Гипоталамус .....	53
Рис. 38. Схема основных ядерных групп промежуточного мозга и среднего мозга: .....	53
6.2.4.3. Субталамус .....	54
6.2.4.4. Эпиталамус .....	54
6.2.4.5. Гипофиз .....	54
Нейрогипофиз .....	54
Аденогипофиз (передняя доля) .....	54
Филогенез. ....	55
Онтогенез. ....	55
6.2.5. Конечный мозг .....	56
Рис. 39. Схема взаимоотношений оболочек головного мозга: .....	56
Рис. 40. Система желудочков и цистерн мозга: .....	57
6.2.5.1. Базальные ганглии .....	57
Рис. 41. Полушария мозга на разных уровнях горизонтального разреза: .....	58
Рис. 42. Топография базальных ядер конечного мозга и стволых структур (вид слева спереди): .....	59
Рис. 43. Топография базальных ядер конечного мозга и стволых структур (вид слева сзади): .....	59
6.2.5.2. Проводящие пути больших полушарий .....	60
Проекционные пути .....	60
Свод (forix) .....	60
Рис. 44. Гиппокамп и свод .....	61
Ассоциативными путями .....	61
Короткие .....	61
Длинные .....	61
Комиссуральные пути .....	61
Рис. 45. Проводящие пути больших полушарий (часть латеральной поверхности левого полушария удалена): .....	62
Рис. 46. Передняя комиссура и передняя часть височной доли (поперечный срез, вид сзади): .....	63



6.2.5.3. Кора.....	63
Рис. 47. Фронтальный срез нижнего отдела височной доли левого полушария:.....	64
Древняя и старая кора.....	64
Гиппокамп (hippocampus), или аммонов рог,.....	64
Лимбической системы мозга (Латинское слово <i>limbus</i> означает кайма, край.) .....	65
Рис. 48. Схема строения лимбической системы: .....	65
Рис. 49. Схема цитоархитектонического строения новой коры головного мозга: .....	66
Новая кора.....	66
♦ I слой — самый <i>поверхностный</i> , толщиной около 0,2 мм, называется молекулярным.....	66
♦ II слой — наружный зернистый ( <i>lamina granularis externa</i> ).....	66
Рис. 50. Пирамидный нейрон коры: .....	67
♦ III слой — пирамидный ( <i>lamina pyramidalis</i> ), .....	67
♦ IV слой — внутренний зернистый ( <i>lamina granularis interna</i> ).....	67
♦ V слой — ганглионарный ( <i>lamina ganglionaris</i> ) .....	67
♦ VI слой коры — полиморфный ( <i>lamina multiformis</i> ).....	67
Рис. 51. Латеральная поверхность левого полушария (Сильвиева борозда раздвинута):.....	68
Филогенез.....	69
Онтогенез.....	70
<b>7. ОРГАНЫ ЧУВСТВ .....</b>	<b>70</b>
7.1. Зрительная система .....	71
Рис. 53. Схема горизонтального сечения правого глаза: .....	71
Глазное яблоко.....	71
Роговица ( <i>cornea</i> ) — это выпуклая пластинка блюдцеобразной формы.....	71
Хрусталик.....	72
Рис. 54. Структура сетчатки: .....	72
Рис. 55. Препарат вентральной поверхности мозга (височные доли и ствол сняты, средний мозг рассечен):.....	74
Рис. 56. Схема проводящих путей зрительного анализатора: .....	75
7.2. Слух и равновесие .....	76
7.2.1. Органы слуха.....	76
Наружное ухо.....	76
Рис. 57. Схема строения среднего и внутреннего уха: .....	76
Среднее ухо.....	76
Внутреннее ухо.....	76
Костный лабиринт .....	77
Костная улитка.....	77
Рис. 58. Схема строения Кортиевого органа: .....	77
Рис. 59. Волосковая клетка: .....	78
Филогенез.....	78
Онтогенез.....	78
7.2.2. Вестибулярная система.....	78
Отолитовый аппарат.....	79
Рис. 60. Схема строения макулы отолитового аппарата: .....	79
7.3. Вкусовая система.....	80
Рис. 61. Схема вкусовой почки, погруженной в сосочек языка: .....	80
Рис. 62. Схема локализации чувствительных структур на поверхности языка человека: .....	81
Филогенез.....	81
Онтогенез.....	81
7.4. Обонятельная система.....	81
Рис. 63. Строение обонятельного эпителия: .....	82
Онтогенез.....	83
7.5. Кожная рецепция.....	83
Рис. 64. Кожные рецепторы:.....	83
Рис. 65. Соединение путей кожных и висцеральных рецепторов в спинном мозге:.....	84
Болевая чувствительность (ноцицепция) .....	84
7.6. Проприоцепция и интероцепция.....	84
Проприоцептивный анализатор .....	84
Интероцептивный анализатор .....	85
<b>Приложение. Словарь латинских терминов .....</b>	<b>86</b>
Обозначения направлений .....	86
Общие термины .....	86
<b>Список литературы.....</b>	<b>88</b>

## Иллюстрации

Рис. 1. Формирование нервной ткани:.....	11
Рис. 2. Нейрон:.....	12
Рис. 3. Схема миелинизации аксонов:.....	13
Рис. 4. Строение синапса:.....	13
Рис. 5. Типы нейронов:.....	16
Рис. 6. Схема взаиморасположения элементов нервной ткани:.....	17
Рис. 7. Поперечный срез через нерв (а) и нервный ствол (б):.....	17
Рис. 8. Схема строения диффузной нервной системы кишечнополостного животного:.....	19
Рис. 9. Схема строения диффузностволовой нервной системы турбеллярии:.....	19
Рис. 10. Схема строения ортогональной нервной системы ресничного червя (передний конец):.....	20
Рис. 11. Схема строения узловой нервной системы насекомого:.....	21
Рис. 12. Схема строения головного мозга насекомого (пчела). Левая половина — его сечение:.....	22
Рис. 13. Схема строения ганглионарной нервной системы пластинчатожаберного моллюска (беззубка):.....	22
Рис. 14. Схема строения нервной системы головоногого моллюска (осьминог):.....	23
Рис. 15. Схема развития плаща конечного мозга (обозначен черным) в сравнении с остальными структурами мозга в ряду позвоночных:.....	24
Рис. 16. Закладка нервной трубки (схематичное изображение и вид на поперечном срезе):.....	26
Рис. 17. Пренатальное развитие нервной системы человека:.....	26
Рис. 18. Этапы развития головного мозга человека.....	28
Рис. 19. Схема строения вегетативной нервной системы. Римскими цифрами обозначены соответствующие пары черепно-мозговых нервов.....	30
Рис. 20. Спинной мозг (вид с дорсальной стороны):.....	33
Рис. 21. Оболочки спинного мозга (шейный отдел):.....	34
Рис. 22. Оболочки спинного мозга на поперечном разрезе:.....	34
Рис. 23. Схема расположения сегментов спинного мозга:.....	35
Рис. 24. Схема поперечного среза спинного мозга:.....	36
Рис. 25. Ствол мозга с дорсальной стороны. Мозжечок убран:.....	39
Рис. 26. Ствол мозга с вентральной стороны (римскими цифрами обозначены места выхода черепно-мозговых нервов):.....	40
Рис. 27. Ствол мозга сбоку. Мозжечок убран (римскими цифрами обозначены места выхода черепно-мозговых нервов):.....	41
Рис. 28. Поперечный разрез продолговатого мозга.....	42
Рис. 29. Расположение мозжечка на стволе мозга (часть ткани мозжечка убрана):.....	45
Рис. 30. Мозжечок:.....	46
Рис. 31. Ядра мозжечка:.....	47
Рис. 32. Схема строения коры мозжечка:.....	47
Рис. 33. Сагиттальный срез ствола мозга:.....	49
Рис. 34. Разрез среднего мозга (изображены примыкающие к нему части промежуточного мозга):.....	49
Рис. 35. Поперечный разрез через ножки мозга:.....	50
Рис. 36. Промежуточный и средний мозг (вид сверху):.....	51
Рис. 37. Схема основных ядерных групп промежуточного мозга:.....	52
Рис. 38. Схема основных ядерных групп промежуточного мозга и среднего мозга:.....	53
Рис. 39. Схема взаимоотношений оболочек головного мозга:.....	56
Рис. 40. Система желудочков и цистерн мозга:.....	57
Рис. 41. Полушария мозга на разных уровнях горизонтального разреза:.....	58
Рис. 42. Топография базальных ядер конечного мозга и стволых структур (вид слева спереди):.....	59
Рис. 43. Топография базальных ядер конечного мозга и стволых структур (вид слева сзади):.....	59
Рис. 44. Гиппокамп и свод.....	61
Рис. 45. Проводящие пути больших полушарий (часть латеральной поверхности левого полушария удалена):.....	62
Рис. 46. Передняя комиссура и передняя часть височной доли (поперечный срез, вид сзади):.....	63
Рис. 47. Фронтальный срез нижнего отдела височной доли левого полушария:.....	64

Рис. 48. Схема строения лимбической системы: .....	65
Рис. 49. Схема цитоархитектонического строения новой коры головного мозга: .....	66
Рис. 50. Пирамидный нейрон коры: .....	67
Рис. 51. Латеральная поверхность левого полушария (Сильвиева борозда раздвинута):.....	68
Рис. 53. Схема горизонтального сечения правого глаза: .....	71
Рис. 54. Структура сетчатки: .....	72
Рис. 55. Препарат вентральной поверхности мозга (височные доли и ствол сняты, средний мозг рассечен): .....	74
Рис. 56. Схема проводящих путей зрительного анализатора: .....	75
Рис. 57. Схема строения среднего и внутреннего уха: .....	76
Рис. 58. Схема строения Кортиевого органа: .....	77
Рис. 59. Волосковая клетка: .....	78
Рис. 60. Схема строения макулы отолитового аппарата: .....	79
Рис. 61. Схема вкусовой почки, погруженной в сосочек языка: .....	80
Рис. 62. Схема локализации чувствительных структур на поверхности языка человека: .....	81
Рис. 63. Строение обонятельного эпителия: .....	82
Рис. 64. Кожные рецепторы: .....	83
Рис. 65. Соединение путей кожных и висцеральных рецепторов в спинном мозге: .....	84



Светлой памяти нашего Учителя Григория Аствацатуровича Кураева посвящается

## Предисловие

Введение в учебные планы подготовки студентов-психологов курса анатомии центральной нервной системы (ЦНС) отражает очевидную необходимость в подобных знаниях. Особенность данного курса, по мнению авторов пособия — сочетание морфологии и отдельных аспектов онто- и филогенеза нервной системы, а также его логическая связь с последующими курсами: физиологии нервной системы, физиологии высшей нервной деятельности и т.д.

Изложение курса анатомии центральной нервной системы студентам-психологам требует специфического подбора материала. С одной стороны, строение структур ЦНС необходимо описывать достаточно подробно, с другой — материал не должен быть перегружен множеством деталей анатомии мозга и латинской терминологией, что характерно для фундаментальных медицинских атласов и учебников по анатомии. Авторы попытались сохранить баланс между академичностью изложения курса и его доступностью.

Мы старались достаточно полно проиллюстрировать пособие, с тем чтобы по возможности облегчить понимание такого сложного материала, как строение центральной нервной системы. Кроме того, прилагается краткий словарь латинских терминов, сгруппированных согласно расположению отделов ЦНС. Внутри каждого раздела термины расположены исходя из соотношения между обозначаемыми анатомическими структурами. Знание латинских терминов поможет студентам разобраться в терминологии фундаментальных работ по анатомии.

## 1. ОБЩИЕ СВЕДЕНИЯ

Нервная система состоит из специфической возбудимой ткани — нервной ткани — и представлена центральным и периферическим отделами. *Центральная нервная система* находится под защитой костных образований скелета: черепной коробки, в которой расположен головной мозг, а также позвоночника, в спинномозговом канале которого расположен спинной мозг.

К *периферической нервной системе* относятся нервы и нервные узлы. Выделяют соматическую и вегетативную части периферической нервной системы.

Часть нервной системы, которая регулирует работу скелетных мышц, называют *соматической* (греч. *soma* — тело). Посредством соматической нервной системы человек может управлять движениями, произвольно вызывать или прекращать их.

Часть нервной системы, регулирующую деятельность внутренних органов (сердца, желудка, желез и т.д.), называют *вегетативной*. Работа вегетативной нервной системы не подчиняется воле человека.

Для обозначения взаимного расположения структур нервной системы анатомы пользуются специфическими терминами. Названия направлений основаны на их латинских названиях. Плоскость, проходящая вдоль по середине тела и делящая его на правую и левую половины, называется сагиттальной (*sagittalis*). Структуры, расположенные на спинной стороне тела, называются дорсальными (*dorsalis* — спинной), расположенные на брюшной стороне — вентральными (*ventralis* — брюшной). Структуры, лежащие по центру тела (близко к сагиттальной плоскости), называются медиальными (*medialis* — срединный), лежащие вбок от сагиттальной плоскости — латеральными (*lateralis* — боковой). Самые верхние точки структур называются апикальными (*apicalis* — верхушечный), лежащие в основании — базальными (*basalis*). Направление к нижней части тела называется каудальное (*caudalis* — хвостовой), а к головной части — ростральное (*rostrum* — клюв).

5

## 2. НЕРВНАЯ ТКАНЬ

Закладка нервной системы (рис. 1) начинается с формирования нервной пластинки, которая представляет собой полосу утолщенной эмбриональной эктодермы, расположенную над закладкой хорды. Нервная пластинка прогибается, ее края смыкаются, и образуется нервная трубка, которая отделяется от эктодермы и погружается под нее.

В начале формирования стенка нервной трубки состоит из слоя цилиндрических клеток нейроэпителия, окружающего полость — центральный канал нервной трубки. По мере деления клеток стенка нервной трубки утолщается. Слой клеток, прилежащих к центральному каналу, называется *эпендимным*. Эти клетки дают начало почти всем клеткам нервной системы. Каждая зачатковая клетка делится на две дочерних. Одна из них мигрирует в вышележащие слои и становится *нейробластом*. Нейробласты претерпевают изменения, образуя характерные отростки, и дифференцируются в зрелые нервные клетки — *нейроны*.

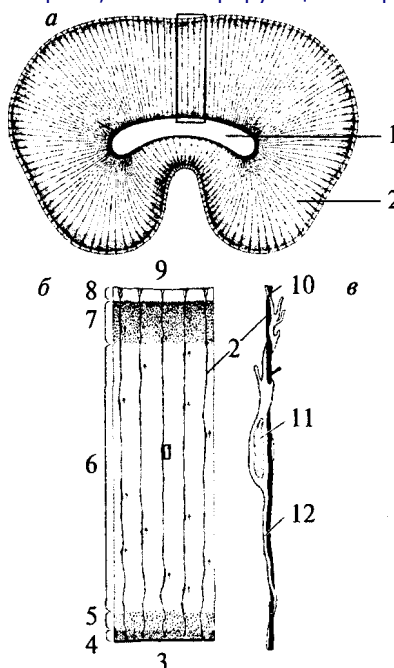
Другие потомки зачатковых клеток остаются прикрепленными к внутренней мембране и образуют длинные радиальные отростки, достигающие наружной мембраны нервной трубки. Они называются *спонгиобластами*. Спонгиобласты играют значительную роль в формировании нервной ткани, так как именно по их отросткам мигрируют дифференцирующиеся нервные клетки. Ориентируясь на ход отростков спонгиобластов, нервные клетки формируют отростки и занимают свое окончательное местоположение, определяющее их будущие связи с другими нервными клетками и их функцию. Позже спонгиобласты дифференцируются в *глиальные элементы*.

В дальнейшем часть спонгиобластов теряет связь с наружной мембраной нервной трубки: они остаются прикрепленными к внутренней мембране и образуют клеточную выстилку центрального канала и желудочков зрелого мозга — *эпендиму*. Эпендимные клетки имеют

6

### Рис. 1. Формирование нервной ткани:

*а* — поперечный срез закладки головного мозга: 1 — полость желудочка; 2 — отросток радиальной глиальной клетки; *б* — увеличенный сегмент стенки нервной трубки: 3 — внутренняя поверхность; 4 — вентрикулярная зона (слой тел глиальных клеток); 5 — субвентрикулярная зона; 6 — промежуточная зона; 7 — корковая пластинка; 8 — краевая зона; 9 — наружная поверхность; *в* — увеличенный фрагмент ткани, помеченный рамкой на *б*: 10 — ведущий отросток нейрона; 11 — мигрирующий нейрон; 12 — хвостовой отросток нейрона



реснички и поэтому способствуют течению спинномозговой жидкости в полостях мозга.

Другие развивающиеся спонгиобласты теряют связь как с внутренней, так и с наружной мембранами нервной трубки и становятся *астроцитобластами*, из которых развиваются *астроциты*. Клетки, теряющие связь с внутренней пограничной мембраной, называются *медуллобластами* и дифференцируются в *олигодендроциты*. Астроциты и олигодендроциты представляют собой два типа глиальных клеток (из трех).

Таким образом, почти все клетки нервной ткани имеют общее происхождение (эктодермальное) и дифференцируются в два типа клеток: нейроны и нейроглию.

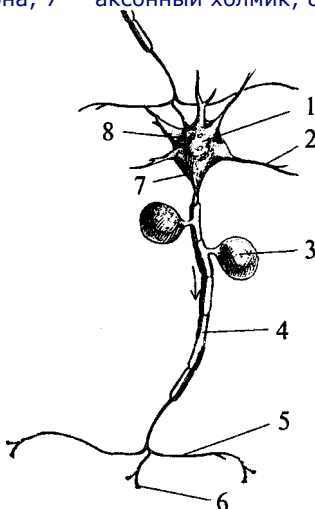
## 2.1. Нейроны

Нейроны (рис. 2) являются возбудимыми клетками нервной системы. В отличие от глиальных клеток они способны возбуждаться (генерировать потенциалы действия) и проводить возбуждение. Нейроны высокоспециализированные клетки и в течение жизни не делятся.

В нейроне выделяют тело (сому) и отростки. *Сома* нейрона имеет ядро и клеточные органоиды (рис. 2, 1). Основной функцией сомы является осуществление метаболизма клетки.

## Рис. 2. Нейрон:

1 — сома (тело) нейрона; 2 — дендрит; 3 — тело Шванновской клетки; 4 — миелинизированный аксон; 5 — коллатераль аксона; 6 — терминаль аксона; 7 — аксонный холмик; 8 — синапсы на теле нейрона



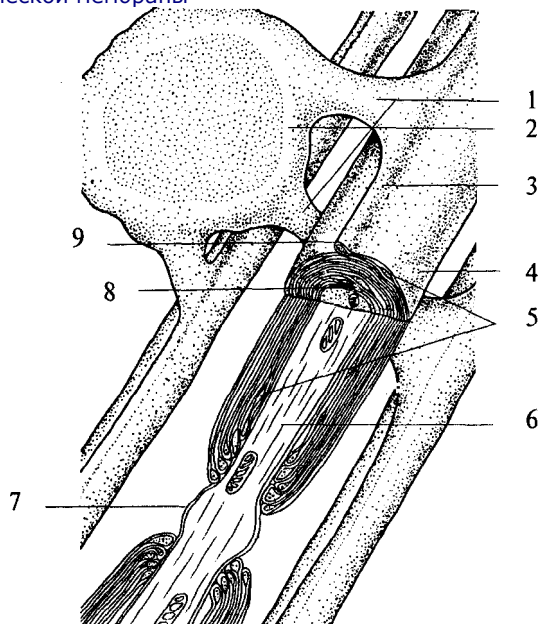
Число *отростков* у нейронов различно, но по строению и выполняемой функции их делят на два типа. Одни — короткие, сильно ветвящиеся отростки, которые называются *дендритами* (от *dendro* — дерево, ветвь). Нервная клетка несет на себе от одного до множества дендритов (рис. 2, 2). Основной функцией дендритов является сбор информации от множества других нейронов. Ребенок рождается с ограниченным числом дендритов (межнейронных связей), и увеличение массы мозга, которое происходит на этапах постнатального развития, реализуется за счет увеличения массы дендритов и глиальных элементов.

Другим типом отростков нервных клеток являются *аксоны* (рис. 2, 4). Аксон в нейроне один и представляет собой более или менее длинный отросток, ветвящийся только на дальнем от сомы конце. Эти ветвления аксона называются *аксонными терминалами* (окончаниями) (рис. 2, 6). Место нейрона, от которого начинается аксон (рис. 2, 7; 6, 2), имеет особое функциональное значение и называется аксонным холмиком (рис. 2, 7). Здесь генерируется потенциал действия — специфический электрический ответ возбужденной нервной клетки. Функцией же аксона является проведение нервного импульса к аксонным терминалам. По ходу аксона могут образовываться его ответвления — *коллатерали* (рис. 2, 5). В месте отхождения коллатерали (бифуркации) импульс «дублируется» и распространяется как по основному ходу аксона, так и по коллатерали.

Часть аксонов центральной нервной системы покрывается специальным электроизолирующим веществом — *миелином*. Миелинизацию аксонов осуществляют клетки глии. В центральной нервной системе эту роль выполняют олигодендроциты, в периферической — Шванновские клетки (рис. 2, 3; 3, 2), являющиеся

### Рис. 3. Схема миелинизации аксонов:

1 — связь между телом клетки глии и миелиновой оболочкой; 2 — олигодендроцит; 3 — гребешок; 4 — плазматическая мембрана; 5 — цитоплазма олигодендроцита; 6 — аксон нейрона; 7 — перехват Ранвье; 8 — мезаксон; 9 — петля плазматической мембраны

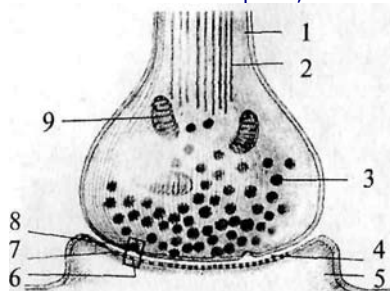


разновидностью олигодендроцитов. Олигодендроцит оборачивается вокруг аксона, образуя многослойную оболочку. Миелинизации не подвергается область аксонного холмика (рис. 2, 7) и терминали аксона. Цитоплазма глиальной клетки выдавливается из межмембранного пространства в процессе «обертывания». Таким образом, миелиновая оболочка аксона состоит из плотно упакованных, перемежающихся липидных и белковых мембранных слоев (рис. 3, 4). Аксон не сплошь покрыт миелином. В миелиновой оболочке существуют регулярные перерывы — перехваты Ранвье (рис. 3, 7). Ширина такого перехвата от 0,5 до 2, 5 мкм. Функция перехватов Ранвье — быстрое скачкообразное (сальтаторное) распространение потенциалов действия, осуществляющееся без затухания. В центральной нервной системе аксоны различных нейронов, направляющиеся к одной структуре, образуют упорядоченные пучки —

9

### Рис. 4. Строение синапса:

1 — аксон пресинаптического нейрона; 2 — микротрубочки; 3 — синаптический пузырек (везикула); 4 — синаптическая щель; 5 — дендрит постсинаптического нейрона; 6 — рецептор для медиатора; 7 — постсинаптическая мембрана; 8 — пресинаптическая мембрана; 9 — митохондрия



проводящие пути. В подобном проводящем пучке аксоны направляются «параллельным курсом» и часто одна глиальная клетка образует оболочку нескольких аксонов. Поскольку миелин является веществом белого цвета, то проводящие пути нервной системы, состоящие из плотно лежащих миелинизированных аксонов, образуют белое вещество мозга. В сером же веществе мозга локализуются тела клеток, дендриты и немиелинизированные части аксонов.

В пределах центральной нервной системы каждая терминаль аксона оканчивается на дендрите, теле или аксоне других нейронов. Контакты между клетками подразделяются в зависимости от того, чем они образованы. Контакт, образуемый аксоном на дендрите, называется аксо-дендритным; аксоном на теле клетки — аксо-соматическим; если он образован двумя аксонами, то называется аксо-аксональным, а двумя дендритами — дендро-дендритным.

За пределами ЦНС терминалы могут заканчиваться как на нейронных элементах, так и на других возбудимых клетках (мышечных или железистых). В любом случае между нейроном и последующей клеткой образуется специфический контакт — *синапс* (рис. 4, 4). В образовании синапса участвуют как аксонная терминаль (пресинаптическая часть), так и мембрана последующей клетки (постсинаптическая часть). Синапс состоит из пресинаптической бляшки (расширение терминали аксона), оканчивающейся пресинаптической мембраной (рис. 4, 8), и постсинаптической мембраны (участка мембраны постсинаптической клетки, лежащего под синаптической бляшкой) (рис. 4, 7). Между пресинаптической и постсинаптической мембранами расположена синаптическая щель (рис. 4, 4).

От ее величины зависит тип передачи информации через синапс. Если расстояние между мембранами нейронов не превышает

10

2—4 нм или они контактируют между собой, то такой синапс является *электрическим*, поскольку подобное соединение обеспечивает низкоомную электрическую связь между этими клетками, позволяющую электрическому потенциалу непосредственно или электротонически передаваться от клетки к клетке. Доля электрических синапсов в ЦНС позвоночных очень мала.

Чаще всего мембраны нейронов расположены в непосредственной близости друг к другу и разделены обычным межклеточным пространством (щелью шириной примерно 20 нм) — смежное соединение. Такая смежность мембран облегчает перемещение из одной клетки в межклеточную щель химических веществ (ионов, метаболитов нейронов), которые оказывают влияние как на ту же самую клетку, так и на отростки соседних нейронов. Эти соединения нейронов относят к *химическим* синапсам.

В пресинаптическом окончании химического синапса находятся пузырьки — *везикулы* (рис. 4, 5), содержащие вещество — передатчик, называемое *медиатором*. В момент прихода к синаптической бляшке электрического импульса везикулы открываются в пресинаптическую щель, выбрасывая туда медиатор. Медиатор диффундирует через щель и на постсинаптической мембране взаимодействует с рецептором (рис. 4, 6), специфически чувствительным к медиатору, при этом возникает постсинаптический потенциал. Исключением из данного правила являются пептидергические нейроны, не имеющие в пресинаптической области везикул, так как медиатор-пептид синтезируется в соме нейрона и транспортируется по аксону в зону контакта.

Таким образом, информация в нервной системе передается только в одном направлении (от пресинаптического нейрона к постсинаптическому) и в этом процессе участвует биологически активное вещество — медиатор.

До 50-х годов XX столетия к медиаторам относили две группы низкомолекулярных соединений: амины (ацетилхолин, адреналин, норадреналин, серотонин, дофамин) и аминокислоты (гамма-аминомасляная кислота, глутамат, аспартат, глицин). Позже было показано, что специфическую группу медиаторов составляют нейропептиды, которые могут выступать также и в качестве нейромодуляторов (веществ, изменяющих величину ответа нейрона на стимул).

В настоящее время известно, что нейрон может синтезировать и выделять несколько нейромедиаторов (сосуществующие медиаторы). Такое представление о химическом кодировании вошло в

11

основу принципа множественности химических синапсов. Нейроны обладают нейромедиаторной пластичностью, т.е. способны менять основной медиатор в процессе развития. Сочетание медиаторов может быть неодинаковым для разных синапсов.

В нервной системе существуют особые нервные клетки — *нейросекреторные*. Они имеют типичную структурную и функциональную (т.е. способность проводить нервный импульс) нейрональную организацию, а их специфической особенностью является нейросекреторная функция, связанная с секрецией биологически активных веществ. Функциональное значение этого механизма состоит в обеспечении регуляторной химической коммуникации между центральной нервной и эндокринной системами, осуществляемой с помощью нейросекретируемых продуктов.

В процессе эволюции клетки, входящие в состав примитивной нервной системы, специализировались в двух направлениях: обеспечение быстро протекающих процессов, т.е. межнейронное взаимодействие, и обеспечение медленно текущих процессов, связанных с продукцией нейрогормонов, действующих на клетки-мишени на расстоянии. В процессе эволюции из клеток, совмещающих сенсорную, проводниковую и секреторную функции, сформировались специализированные нейроны, в том числе и нейросекреторные. Следовательно,



нейросекреторные клетки произошли не от нейрона как такового, а от их общего предшественника — пронеурита беспозвоночных животных. Эволюция нейросекреторных клеток привела к формированию у них, как и у классических нейронов, способности к процессам синаптического возбуждения и торможения, генерации потенциала действия.

Для млекопитающих характерны мультиполярные нейросекреторные клетки нейронного типа, имеющие до 5 отростков. Такого типа клетки имеются у всех позвоночных, причем они в основном составляют нейросекреторные центры. Между соседними нейросекреторными клетками обнаружены электротонические щелевые контакты, которые, вероятно, обеспечивают синхронизацию работы одинаковых групп клеток в пределах центра.

Аксоны нейросекреторных клеток характеризуются многочисленными расширениями, которые возникают в связи с временным накоплением нейросекрета. Крупные и гигантские расширения называются «телами Геринга». В пределах мозга аксоны нейросекреторных клеток, как правило, лишены миелиновой оболочки. Аксоны нейросекреторных клеток обеспечивают контакты в пре-

12

делах нейросекреторных областей и связаны с различными отделами головного и спинного мозга. Одна из основных функций нейросекреторных клеток — это синтез белков и полипептидов и их дальнейшая секреция. В связи с этим в клетках подобного типа чрезвычайно развит белоксинтезирующий аппарат — это гранулярный эндоплазматический ретикулум и аппарат Гольджи. Сильно развит в нейросекреторных клетках и лизосомальный аппарат, особенно в периоды их интенсивной деятельности. Но самым существенным признаком активной деятельности нейросекреторной клетки является количество элементарных нейросекреторных гранул, видимых в электронном микроскопе.

## 2.2. Типы нейронов

Конфигурацию отдельного нейрона выявить очень трудно, поскольку они плотно упакованы. Все нейроны принято делить на несколько типов в зависимости от числа и формы, отходящих от их тела отростков. Различают три типа нейронов: униполярные, биполярные и мультиполярные.

**Униполярные клетки.** Клетки, от тела которых отходит только один отросток. На самом деле при выходе из сомы этот отросток разделяется на два: аксон и дендрит. Поэтому правильнее называть их *псевдоуниполярными нейронами*. Для этих клеток характерна определенная локализация. Они принадлежат неспецифическим сенсорным модальностям (болевая, температурная, тактильная, проприоцептивная) и расположены в сенсорных узлах: спинальных, тройничном, каменистом (рис. 5а).

**Биполярные клетки** — это клетки, которые имеют один аксон и один дендрит. Они характерны для зрительной, слуховой, обонятельной сенсорных систем (см. рис. 5а).

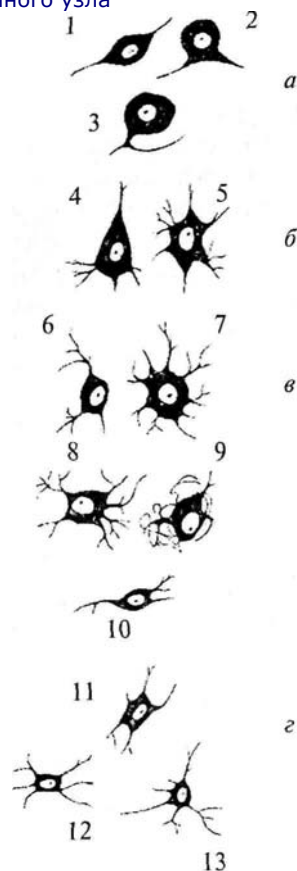
**Мультиполярные клетки** имеют один аксон и множество дендритов. К такому типу нейронов принадлежит большинство нейронов ЦНС. Исходя из особенностей формы этих клеток их делят на веретенообразные, корзинчатые, звездчатые, пирамидные (рис. 5б, в, г). Только в коре головного мозга насчитывается до 60 вариантов форм тел нейронов.

Сведения о форме нейронов, их местоположении и направлении отростков очень важны, поскольку позволяют понять каче-

13

### Рис. 5. Типы нейронов:

*а* — сенсорные нейроны: 1 — биполярный; 2 — псевдобиполярный; 3 — псевдоуниполярный; *б* — двигательные нейроны: 4 — пирамидная клетка; 5 — мотонейроны спинного мозга; 6 — нейрон двойного ядра; 7 — нейрон ядра подъязычного нерва; *в* — симпатические нейроны: 8 — нейрон звездчатого ганглия; 9 — нейрон верхнего шейного ганглия; 10 — нейрон бокового рога спинного мозга; *г* — парасимпатические нейроны: 11 — нейрон узла мышечного сплетения кишечной стенки; 12 — нейрон дорсального ядра блуждающего нерва; 13 — нейрон ресничного узла



ство и количество связей, приходящих к ним (структура дендритного дерева), и пункты, в которые они посылают свои отростки.

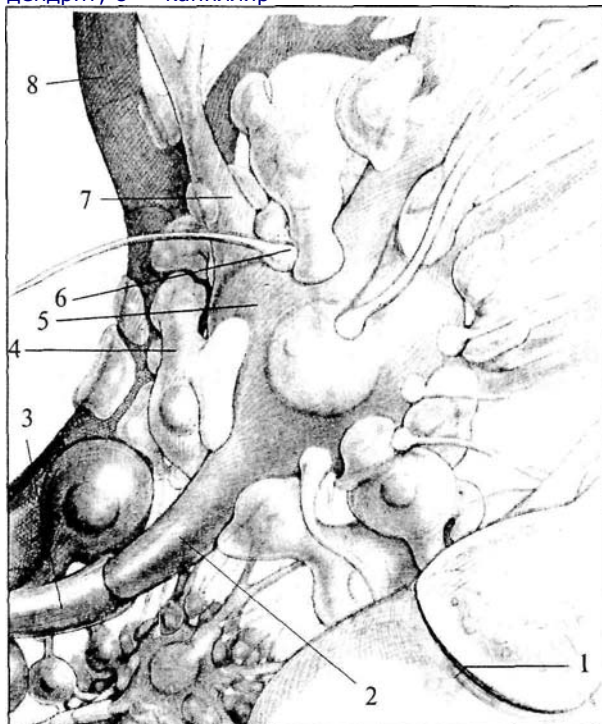
### 2.3. Глия

Греческое слово «глия» означает «клей». Глиальные клетки впервые описал в 1846 г. Р. Вирхов, который считал, что они «склеивают», скрепляют нервные клетки, «придавая целому его особую форму».

Глиальные клетки выполняют в нервной системе множество еще не совсем ясных функций. В отличие от нейронов глиальные клетки сохраняют способность к делению в течение всей жизни.

### Рис. 6. Схема взаиморасположения элементов нервной ткани:

1 — синапс; 2 — аксонный холмик; 3 — миелиновая оболочка аксона; 4 — астроцит; 5 — тело нейрона; 6 — синаптическая бляшка; 7 — дендрит; 8 — капилляр



Хотя они имеют мембранный потенциал, но способны генерировать потенциал действия — возбуждаться. Нейроглия составляет почти половину объема мозга, а число клеток глии значительно превышает число нейронов (по меньшей мере в 10 раз).

Различают три типа глиальных клеток: астроглия, олигодендроглия и микроглия.

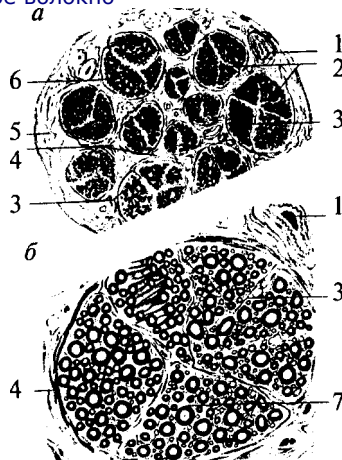
#### Астроглия.

**Астроглия.** Происходит из спонгиобластов, развивающихся в клетки, имеющие множество отростков. Длинные извитые отростки *астроцитов* переплетаются с отростками нейронов. Значительное число отростков астроцитов представляют собой «ножки», плотно прилегающие к капиллярам и покрывающие собой почти всю поверхность сосуда (рис. 6, 4). Астроциты, расположенные в местах концентрации тел нейронов (серое вещество), образуют

15

### Рис. 7. Поперечный срез через нерв (а) и нервный ствол (б):

1 — кровеносный сосуд; 2 — нервные волокна; 3 — эндонервий; 4 — перинервий; 5 — эпинервий; 6 — пучки нервных волокон; 7 — мягкотное нервное волокно



больше отростков, чем астроциты в белом веществе. Таким образом, астроциты — это клетки, располагающиеся между капиллярами и телами нейронов и осуществляющие транспорт веществ из крови в нейроны и обратно. Кроме того, астроглия связывает с кровеносным руслом спинномозговую жидкость.

**Олигодендроглия.**

**Олигодендроглия.** Олигодендроциты имеют то же происхождение, что и астроциты. По размерам они меньше, чем астроциты и имеют меньше отростков. Основная масса олигодендроцитов располагается в белом веществе мозга и ответственна за образование миелина. Эти олигодендроциты обладают длинными отростками. Олигодендроциты, расположенные в периферической нервной системе, называются Шванновскими клетками (см. рис. 2, 3; 3, 2). Те олигодендроциты, которые находятся в сером веществе, располагаются, как правило, вокруг тел нейронов, плотно прилегая к ним. Поэтому их называют клетками-сателлитами. Они характеризуются наличием коротких отростков (см. рис. 6, 3).

**Микроглия.**

**Микроглия.** Клетки микроглии происходят из мезодермы. Как видно из названия, они отличаются небольшими размерами. Эти клетки могут активно передвигаться и выполнять фагоцитарные функции. Благодаря способности к активной миграции микроглия распределена по всей центральной нервной системе.

**2.4. Строение нервов**

Нервы образованы многочисленными пучками мякотных и безмякотных нервных волокон, которые объединяются в нервные стволы и изолируются соединительной тканью (рис. 7).

Наружная оболочка нервного ствола представлена *эпинервием* — рыхлой неоформленной

16

соединительной тканью, богатой коллагеновыми волокнами, фибробластами, жировыми клетками, а также кровеносными и лимфатическими сосудами. От эпинервия внутрь нервного ствола расположен *перинервий*, который представляет собой тонкие прослойки соединительной ткани, которые разделяют нерв на пучки. Перинервий также содержит кровеносные и лимфатические сосуды. Соединительная ткань внутри нерва — *эндонервий* — связывает отдельные нервные волокна в пучки (см. рис. 7).

**3. РАЗВИТИЕ НЕРВНОЙ СИСТЕМЫ В ФИЛОГЕНЕЗЕ****Филогенез**

**Филогенез** — это процесс исторического развития вида. Филогенез нервной системы — история формирования и совершенствования ее структур.

В филогенетическом ряду существуют организмы различной степени сложности. Учитывая принципы их организации, их можно разделить на две большие группы. Беспозвоночные животные относятся к разным типам и имеют различные принципы организации. Хордовые животные (от просто устроенного ланцетника до человека) принадлежат к одному типу и имеют общий план строения.

Несмотря на разный уровень сложности различных животных, перед их нервной системой стоят одни задачи. Это, во-первых, объединение всех органов и тканей в единое целое (регуляция висцеральных функций) и, во-вторых, обеспечение связи с внешней средой, а именно — восприятие ее стимулов и ответ на них (организация поведения и движения).

Клетки нервной системы как беспозвоночных, так и хордовых животных устроены принципиально одинаково. С усложнением строения животного заметно изменяется и структура нервной системы. Совершенствование нервной системы в филогенетическом ряду идет через концентрацию нервных элементов в узлах и появление длинных связей между ними. Следующим этапом является цефализация — образование головного мозга, который берет на себя функцию формирования поведения. Уже на уровне высших беспозвоночных (насекомые) появляются прототипы корковых структур (грибовидные тела), в которых тела клеток занимают поверхностное положение. У высших хордовых животных в головном мозге уже имеются настоящие корковые структуры и развитие нервной системы идет по пути кортиколизации, т.е. передачи всех высших функций коре головного мозга.

18

Следует отметить, что с усложнением структуры нервной системы предыдущие образования не исчезают. В нервной системе высших организмов остаются и сетевидная, и цепочная, и ядерная структуры, характерные для предыдущих ступеней развития.

### 3.1. Нервная система беспозвоночных животных

Для беспозвоночных животных характерно наличие нескольких источников происхождения нервных клеток. У одного и того же типа животных нервные клетки могут одновременно и независимо происходить из трех разных зародышевых листков. Полигенез нервных клеток беспозвоночных является основой разнообразия медиаторных механизмов их нервной системы.

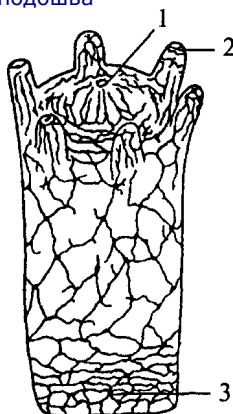
Нервная система впервые появляется у *кишечнополостных животных*. Кишечнополостные — это двухслойные животные. Их тело представляет собой полый мешок, внутренняя полость которого является пищеварительной полостью. Нервная система кишечнополостных принадлежит к диффузному типу. Каждая нервная клетка в ней длинными отростками соединена с несколькими соседними, образуя нервную сеть. Нервные клетки кишечнополостных не имеют специализированных поляризованных отростков. Их отростки проводят возбуждение в любую сторону и не образуют длинных проводящих путей. Контакты между нервными клетками диффузной нервной системы бывают нескольких типов. Существуют *плазматические контакты*, обеспечивающие непрерывность сети (*анастомозы*). Появляются и *щелевидные контакты* между отростками нервных клеток, подобные синапсам. Причем среди них существуют контакты, в которых синаптические пузырьки располагаются по обе стороны контакта — так называемые *симметричные синапсы*, а есть и *несимметричные синапсы*: в них везикулы располагаются только с одной стороны щели.

Нервные клетки типичного кишечнополостного животного гидры равномерно распределены по поверхности тела, образуя некоторые скопления в районе ротового отверстия и подошвы (рис. 8). Диффузная нервная сеть проводит возбуждение во всех направлениях. При этом волну распространяющегося возбуждения сопровождает волна мышечного сокращения.

19

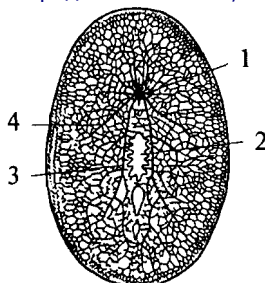
**Рис. 8. Схема строения диффузной нервной системы кишечнополостного животного:**

1 — ротовое отверстие; 2 — щупальце; 3 — подошва



**Рис. 9. Схема строения диффузностволовой нервной системы турбеллярии:**

1 — нервный узел; 2 — глотка; 3 — брюшной продольный ствол; 4 — боковой нервный ствол



Следующим этапом развития беспозвоночных является появление трехслойных животных — *плоских червей*. Подобно кишечнополостным они имеют кишечную полость, сообщаемую с внешней средой ротовым отверстием. Однако у них появляется третий зародышевый слой — мезодерма и двусторонний тип симметрии. Нервная система низших плоских червей принадлежит диффузному типу. Однако из диффузной сети уже обособляются несколько нервных стволов (рис. 9, 3, 4).

У свободно живущих плоских червей нервный аппарат приобретает черты централизации.

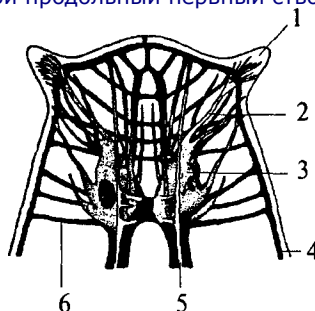
Нервные элементы собираются в несколько продольных стволов (рис. 10, 4, 5) (для самых высокоорганизованных животных характерно наличие двух стволов), которые соединяются между собой поперечными волокнами (комиссурами) (рис. 10, 6). Упорядоченная таким образом нервная система называется *ортогоном*. Стволы ортогона представляют собой совокупность нервных клеток и их отростков (рис. 10).

Наряду с двухсторонней симметрией у плоских червей оформляется передний конец тела, на котором концентрируются органы чувств (статоцист, «глазки», обонятельные ямки, щупальца). Вслед за этим на переднем конце тела появляется скопление нервной ткани, из которой формируется мозговой или церебральный ганглий (рис. 10, 3). У клеток церебрального

20

**Рис. 10. Схема строения ортогональной нервной системы ресничного червя (передний конец):**

1 — щупальцевидный вырост; 2 — нерв, иннервирующий вырост; 3 — мозговой ганглий; 4 — боковой продольный нервный ствол; 5 — брюшной продольный нервный ствол; 6 — комиссура



ганглия появляются длинные отростки, идущие в продольные стволы ортогона (рис. 10, 4, 5).

Таким образом, ортогон представляет собой первый шаг к централизации нервного аппарата и его цефализации (появлению мозга). Централизация и цефализация являются результатом развития сенсорных (чувствительных) структур.

Следующим этапом развития беспозвоночных животных является появление сегментированных животных — *кольчатых червей*. Их тело метамерно, т.е. состоит из сегментов. Структурной основой нервной системы кольчатых червей является *ганглий* — парное скопление нервных клеток, расположенных по одному в каждом сегменте. Нервные клетки в ганглии размещаются по периферии. Центральную его часть занимает *нейропил* — переплетение отростков нервных клеток и глиальные клетки. Ганглий расположен на брюшной стороне сегмента под кишечной трубкой. Он посылает свои чувствительные и двигательные волокна в свой сегмент и в два соседних. Таким образом, каждый ганглий имеет три пары боковых нервов, каждый из которых является смешанным и иннервирует свой сегмент. Приходящие с периферии чувствительные волокна попадают в ганглий через вентральные корешки нервов. Двигательные волокна выходят из ганглия по дорсальным корешкам нервов. Соответственно этому чувствительные нейроны расположены в вентральной части ганглия, а двигательные — в дорсальной. Кроме того, в ганглии есть мелкие клетки, иннервирующие внутренние органы (вегетативные элементы), они расположены латерально — между чувствительными и двигательными нейронами. Среди нейронов чувствительной, двигательной или ассоциативной зон ганглиев кольчатых червей не обнаружено группирования элементов, нейроны распределены диффузно, т.е. не образуют центров.

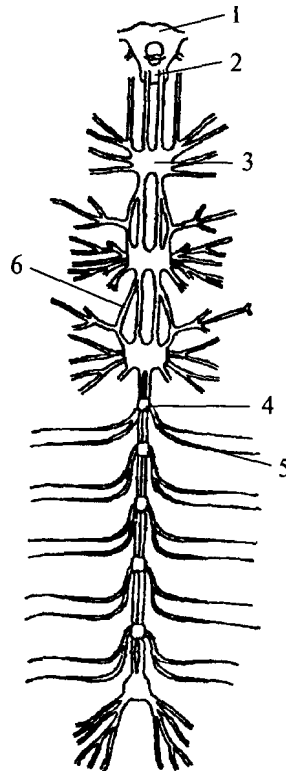
Ганглии кольчатых червей соединены между собой в цепочку. Каждый последующий ганглий связан с предыдущим при помощи

21



**Рис. 11. Схема строения узловой нервной системы насекомого:**

- 1 — надглоточный нервный ганглий;  
2 — подглоточный нервный ганглий;  
3 — сложный слившийся ганглий грудного сегмента; 4 — брюшной ганглий; 5 — периферический нерв; 6 — коннектива



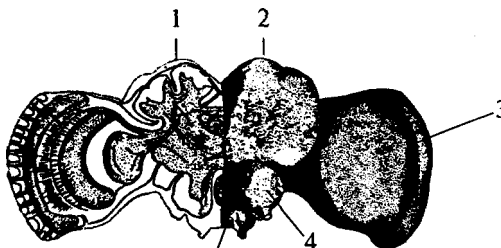
нервных стволов, которые называются **коннективами**. На переднем конце тела кольчатых червей два слившихся ганглия образуют крупный подглоточный нервный узел. Коннективы от подглоточного нервного узла, огибая глотку, вливаются в надглоточный нервный узел, который является самой ростральной (передней) частью нервной системы. В состав надглоточного нервного ганглия входят только чувствительные и ассоциативные нейроны. Двигательных элементов там не обнаружено. Таким образом, надглоточный ганглий кольчатых червей является высшим ассоциативным центром, он осуществляет контроль над подглоточным ганглием. Подглоточный ганглий контролирует нижележащие узлы, он имеет связи с двумя-тремя последующими ганглиями, тогда как остальные ганглии брюшной нервной цепочки не образуют связей длинней, чем до соседнего ганглия.

В филогенетическом ряду кольчатых червей есть группы с хорошо развитыми органами чувств (многощетинковые черви). У этих животных в надглоточном ганглии обособляются три отдела. Передний отдел иннервирует щупальца, средняя часть иннервирует глаза и антенны. И наконец, задняя часть развивается в связи с совершенствованием химических органов чувств.

Сходную структуру имеет нервная система **членистоногих**, т.е. построена по типу брюшной нервной цепочки, однако может достигать высокого уровня развития (рис. 11). Она включает в себя значительно развитый надглоточный ганглий, выполняющий функ-

**Рис. 12. Схема строения головного мозга насекомого (пчела). Левая половина — его сечение:**

1 — грибовидное тело; 2 — протоцеребрум; 3 — зрительная лопасть; 4 — дейтоцеребрум; 5 — тритоцеребрум



цию мозга, подглоточный ганглий, управляющий органами ротового аппарата, и сегментарные ганглии брюшной нервной цепочки. Ганглии брюшной нервной цепочки могут сливаться между собой, образуя сложные ганглиозные массы.

*Головной мозг* членистоногих состоит из трех отделов: переднего — *протоцеребрума*, среднего — *дейтоцеребрума* и заднего — *тритоцеребрума*. Сложным строением отличается мозг насекомых. Особенно важными ассоциативными центрами насекомых являются грибовидные тела, располагающиеся на поверхности протоцеребрума, причем чем более сложным поведением характеризуется вид, тем более развиты у него грибовидные тела. Поэтому наибольшего развития грибовидные тела достигают у общественных насекомых (рис. 12).

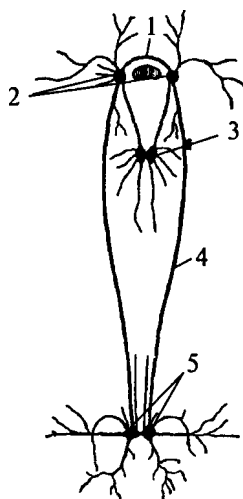
Практически во всех отделах нервной системы членистоногих существуют *нейросекреторные клетки*. Нейросекреты играют важную регулирующую роль в гормональных процессах членистоногих.

В процессе эволюции первоначально диффузно расположенные биполярные нейросекреторные клетки воспринимали сигналы либо отростками, либо всей поверхностью клетки, затем сформировались нейросекреторные центры, нейросекреторные тракты и нейросекреторные контактные области. В последующем произошла специализация нервных центров, увеличилась степень надежности во взаимоотношениях двух основных регуляторных систем (нервной и гуморальной) и сформировался принципиально новый этап регуляции — подчинение нейросекреторным центрам периферических эндокринных желез.

23

**Рис. 13. Схема строения ганглионарной нервной системы пластинчатожаберного моллюска (беззубка):**

1 — церебральная комиссура; 2 — церебральные ганглии; 3 — педальные ганглии; 4 — коннектива; 5 — висцеральные ганглии



Нервная система *моллюсков* также имеет *ганглионарное строение* (рис. 13). У простейших представителей типа она состоит из нескольких пар ганглиев. Каждая пара ганглиев управляет определенной группой органов: ногей, висцеральными органами, легкими и т.д. — и расположена рядом с иннервируемыми органами или внутри их. Одноименные ганглии попарно соединены между собой комиссурами. Кроме того, каждый ганглий связан длинными коннективами с церебральным комплексом ганглиев.

У более высокоорганизованных моллюсков (головоногие) нервная система преобразуется (рис. 14). Ганглии ее сливаются и образуют общую окологлоточную массу — *головной мозг*. От заднего отдела головного мозга отходят два крупных мантийных нерва и образуют два больших звездчатых ганглия. Таким образом, у головоногих наблюдается высокая степень цефализации.

### 3.2. Нервная система позвоночных животных

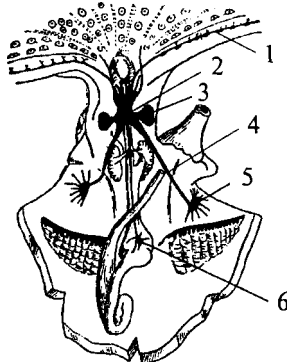
У хордовых центральная нервная система представлена нервной трубкой, лежащей со спинной стороны животного. Передний конец трубки обыкновенно расширен и образует головной мозг, между тем как задняя цилиндрическая часть трубки является спинным мозгом.

Расположение нервных элементов у позвоночных отличается от такового у беспозвоночных: нервные клетки помещаются в центральной части трубки, а волокна — в периферической.

24

#### Рис. 14. Схема строения нервной системы головоногого моллюска (осьминог):

1 — нервные узлы щупалец; 2 — мозг; 3 — зрительные доли мозга; 4 — мантийный нерв; 5 — звездчатый ганглий; 6 — желудочный ганглий



Нервная система беспозвоночных возникла путем обособления чувствующих клеток, расположенных в эпителии со спинной стороны, которые погружались глубже под защиту поверхностного эпителия. У предков хордовых животных, по-видимому, имела продольная спинная полоса чувствующего эпителия, которая вся целиком погрузилась под эктодерму сначала в виде открытого желоба, а затем образовала замкнутую трубку. На зародышевой стадии развития позвоночного передний конец нервной трубки остается открытым, и это отверстие носит название *невропора*. Задний конец трубки сообщается с полостью кишки.

У позвоночных животных органы зрения развиваются всегда за счет стенок самого мозга, а орган обоняния по своему происхождению связан с невропором. Большая часть трубки утратила значение чувствующего органа и превратилась в центральный нервный аппарат. Таким образом, центральная нервная система хордовых животных не гомологична центральной нервной системе низших животных, а развилась из особого органа чувств (чувствующей пластинки).

В филогенетическом ряду позвоночных трубчатая нервная система претерпевает изменения. Развитие нервной системы идет по пути *цефализации* — преимущественного развития головного мозга, вышележащие отделы которого берут под свой контроль функции нижележащих структур. Увеличение объема и усложнение структуры отделов головного мозга тесно связаны с развитием у позвоночных сенсорных систем и интегративной деятельности. В результате преимущественно развиваются отделы мозга, связанные именно с совершенствованием анализа афферентного притока. Постепенно в уже существующих отделах мозга появляются филогенетически новые образования, которые берут под свой контроль все большее количество функций.

25

В филогенетическом ряду млекопитающих проявляется не только цефализация, но и *кортиколизация* функций. Кортиколизация выражается в преимущественном развитии коры конечного мозга, которая является производным плаща больших полушарий.

У наиболее просто устроенного хордового животного — *ланцетника* строение центральной нервной системы еще в высшей степени примитивно. Она, по существу, представляет собой желоб с тесно сомкнутыми краями, не имеющий утолщений на головном конце. Вся центральная нервная система является светочувствительной, так как в ее стенках имеются особые рецепторные клетки. Сенсорные, моторные, а также интегративные функции (организация поведения) выполняет вся нервная трубка.

Примитивные позвоночные — **круглоротые** — имеют утолщение нервной трубки на головном конце тела — **головной мозг**. Головной мозг круглоротых имеет три отдела (задний, средний и передний). Каждый из этих отделов выполняет определенную сенсорную функцию: задний связан с механорецепцией, средний — со зрением и передний — с обонянием. Поскольку круглоротые являются водными животными, преимущественное значение для них имеет механорецепция. Поэтому наиболее развитым отделом является задний мозг. Он же наряду со средним выполняет и высшие интегративные функции. Мозжечок у круглоротых развит слабо. Передний мозг имеет только обонятельные луковицы и обонятельные доли.

У **рыб** обособляется промежуточный мозг, значительно развивается мозжечок, который имеет не только среднюю часть, но и боковые возвышения. В конечном мозге появляются полосатые тела (рис. 15 а, 2). Высшие интегративные функции выполняет мозжечок. Развитие отделов мозга тесно связано с развитием той или иной сенсорной системы.

У **амфибий** значительно увеличивается передний мозг за счет развития полушарий. В среднем мозге развивается **двухолмие**, которое является **высшим зрительным центром**. Мозжечок у амфибий развит очень слабо. Высшие интегративные функции выполняют средний и промежуточный мозг.

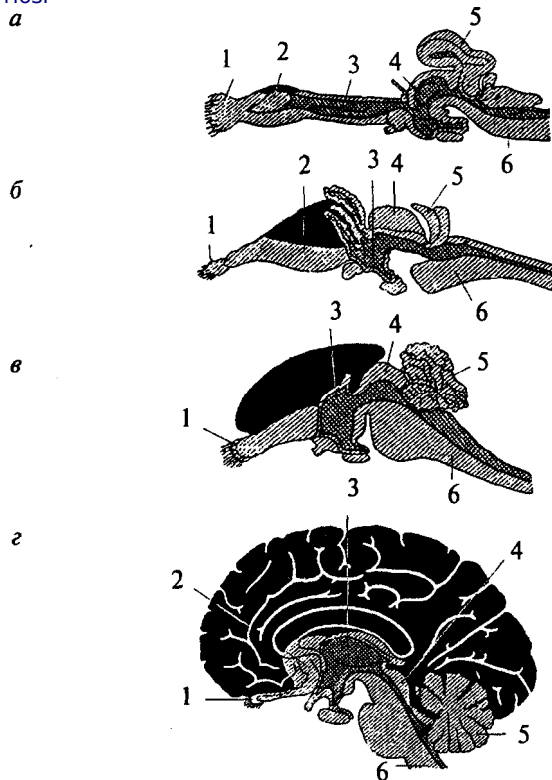
Для **рептилий** характерно значительное совершенствование передних отделов мозга. На поверхности плаща появляется серое вещество — **кора**. У высших представителей рептилий (крокодилы) в латеральных частях полушарий начинается закладка новой коры. Среди базальных ядер больших полушарий появляются но-

26

**Рис. 15. Схема развития плаща конечного мозга (обозначен черным) в сравнении с остальными структурами мозга в ряду позвоночных:**

а — акула; б — ящерица; в — кролик; г — человек;

1 — обонятельная луковица; 2 — базальные ядра; 3 — промежуточный мозг; 4 — средний мозг; 5 — мозжечок; 6 — продолговатый мозг



вые образования. В промежуточном мозге появляется **зрительный бугор (таламус)**, имеющий специализированные ядра. Мозжечок хорошо развит и разбит на доли. Высшие интегративные функции выполняются промежуточным мозгом и базальными ядрами больших полушарий (рис. 15б, 2, 3).

Совершенствование конечного мозга **птиц** идет по пути развития стриарных ядер. Коровые образования развиты слабо, новая кора отсутствует. Своими размерами выделяется мозжечок. Сенсорные и моторные функции распределены по отделам мозга так

27

же, как и у остальных позвоночных, но часть этих функций берет на себя стриатум конечного мозга. Высшие интегративные функции выполняются специфической для птиц структурой — *добавочным гиперстриатумом*.

Развитие головного мозга *млекопитающих* пошло по пути увеличения относительной площади новой коры за счет развития складчатости плаща, напознания его на все остальные отделы головного мозга. Возникают связи новой коры с остальными отделами ЦНС и, соответственно, структуры, обеспечивающие их. В заднем мозгу появляется *Варолиев мост*, служащий для связи коры больших полушарий с мозжечком. Образуются средние ножки мозжечка, кроме того, в нем развиваются новые корковые структуры. В крыше среднего мозга появляется *заднее двухолмие*, с дорсальной стороны — *ножки мозга*. Продолговатый мозг приобретает *пирамиды и оливы*.

Новая кора осуществляет почти все высшие сенсорные функции. За старой и древней корой остаются только обонятельные и висцеральные функции.

У *высших млекопитающих* относительное представительство сенсорных функций уменьшается. Все большую поверхность коры занимают ассоциативные зоны коры (рис. 15г).

Высшие интегративные функции у примитивных млекопитающих выполняют стриатум и кора, у высокоорганизованных — ассоциативные зоны новой коры.

## 4. РАЗВИТИЕ НЕРВНОЙ СИСТЕМЫ В ОНТОГЕНЕЗЕ

Онтогенез, или индивидуальное развитие организма, делится на два периода: *пренатальный* (внутриутробный) и *постнатальный* (после рождения). Первый продолжается от момента зачатия и формирования зиготы до рождения; второй — от момента рождения и до смерти.

*Пренатальный период* в свою очередь подразделяется на три периода: начальный, зародышевый и плодный. *Начальный* (предимплантационный) период у человека охватывает первую неделю развития (с момента оплодотворения до имплантации в слизистую оболочку матки). *Зародышевый* (предплодный, эмбриональный) период — от начала второй недели до конца восьмой недели (с момента имплантации до завершения закладки органов). *Плодный* (фетальный) период начинается с девятой недели и длится до рождения. В это время происходит усиленный рост организма.

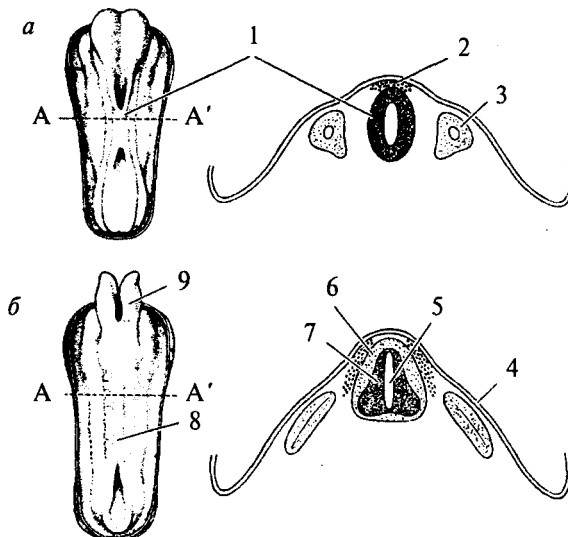
*Постнатальный период* онтогенеза подразделяют на одиннадцать периодов: 1-й — 10-й день — новорожденные; 10-й день — 1 год — грудной возраст; 1—3 года — раннее детство; 4—7 лет — первое детство; 8—12 лет — второе детство; 13—16 лет — подростковый период; 17—21 год — юношеский возраст; 22—35 лет — первый зрелый возраст; 36—60 лет — второй зрелый возраст; 61—74 года — пожилой возраст; с 75 лет — старческий возраст, после 90 лет — долгожители. Завершается онтогенез естественной смертью.

Пренатальный период онтогенеза начинается с момента слияния мужских и женских половых клеток и образования *зиготы*. Зигота последовательно делится, образуя шаровидную *бластулу*. На стадии бластулы идет дальнейшее дробление и образование первичной полости — *бластоцеля*.

Затем начинается процесс гастрюляции, в результате которого происходит перемещение клеток различными способами в бласто-

**Рис. 16. Закладка нервной трубки (схематичное изображение и вид на поперечном срезе):**

А—А'— уровень поперечного среза; *а* — начальный этап погружения медуллярной пластинки и формирования нервной трубки: 1 — нервная трубка; 2 — ганглиозная пластинка; 3 — сомит; *б* — завершение образования нервной трубки и погружение ее внутрь зародыша: 4 — эктодерма; 5 — центральный канал; 6 — белое вещество спинного мозга; 7 — серое вещество спинного мозга; 8 — закладка спинного мозга; 9 — закладка головного мозга

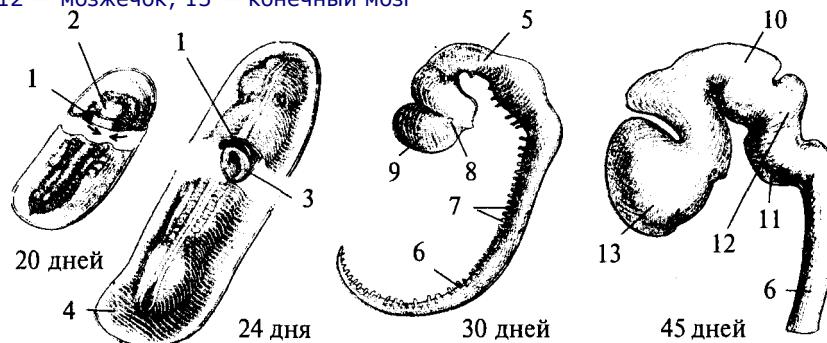


цель, с образованием *двухслойного зародыша*. Наружный слой клеток называется *эктодерма*, внутренний — *энтодерма*. Внутри образуется полость первичной кишки — *гастроцель*. Это стадия гаструлы. На стадии нейрулы образуются *нервная трубка*, *хорда*, *сомиты* и другие эмбриональные зачатки. Зачаток нервной системы начинает развиваться еще в конце стадии гаструлы. Клеточный материал эктодермы, расположенный на дорсальной поверхности зародыша, утолщается, образуя медуллярную пластинку (рис. 17, 2). Эта пластинка ограничивается с боков медуллярными валиками. Дробление клеток медуллярной пластинки (медуллобластов) и медуллярных валиков приводит к изгибанию пластинки в желоб, а затем к смыканию краев желоба и образованию медуллярной трубки (рис. 16а, 1). При соединении медуллярных валиков образуется ганглиозная пластинка, которая затем делится на ганглиозные валики.

30

**Рис. 17. Пренатальное развитие нервной системы человека:**

1 — нервный гребень; 2 — нервная пластинка; 3 — нервная трубка; 4 — эктодерма; 5 — средний мозг; 6 — спинной мозг; 7 — спинномозговые нервы; 8 — глазной пузырек; 9 — передний мозг; 10 — промежуточный мозг; 11 — мост; 12 — мозжечок; 13 — конечный мозг



Одновременно происходит погружение нервной трубки внутрь зародыша (рис. 16в; 17, 3).

Однородные первичные клетки стенки медуллярной трубки — медуллобласты — дифференцируются на первичные нервные клетки (нейробласты) и исходные клетки нейроглии (спонгиобласты). Клетки внутреннего, прилежащего к полости трубки, слоя медуллобластов превращаются в эпендимные, которые выстилают просвет полостей мозга. Все первичные клетки активно делятся, увеличивая толщину стенки мозговой трубки и уменьшая просвет нервного канала. Нейробласты дифференцируются на нейроны, спонгиобласты — на астроциты и олигодендроциты, эпендимные — на эпендимоциты (на этом этапе онтогенеза клетки эпендимы могут образовывать нейробласты и спонгиобласты). При дифференцировке нейробластов отростки



удлиняются и превращаются в дендриты и аксон, которые на данном этапе лишены миелиновых оболочек. Миелинизация начинается с пятого месяца пренатального развития и полностью завершается лишь в возрасте 5—7 лет. На пятом же месяце появляются синапсы. Миелиновая оболочка формируется в пределах ЦНС олигодендроцитами, а в периферической нервной системе — Шванновскими клетками.

В процессе эмбрионального развития формируются отростки и у клеток макроглии (астроцитов и олигодендроцитов). Клетки мик-

31

роглии образуются из мезенхимы и появляются в ЦНС вместе с прорастанием в нее кровеносных сосудов.

Клетки ганглиозных валиков дифференцируются сначала в биполярные, а затем в псевдоуниполярные чувствительные нервные клетки, центральный отросток которых уходит в ЦНС, а периферический — к рецепторам других тканей и органов, образуя афферентную часть периферической соматической нервной системы. Эфферентная часть нервной системы состоит из аксонов мотонейронов вентральных отделов нервной трубки.

В первые месяцы постнатального онтогенеза продолжается интенсивный рост аксонов и дендритов и резко возрастает количество синапсов в связи с развитием нейронных сетей.

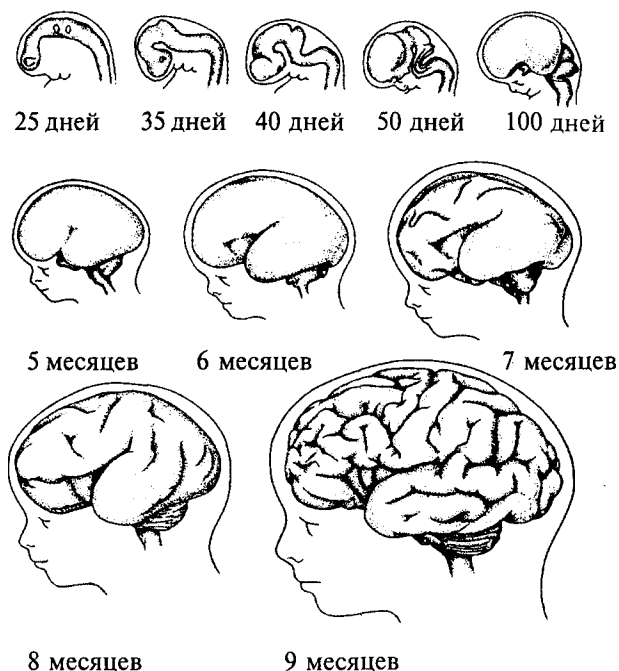
*Эмбриогенез головного мозга* начинается с развития в передней (ростральной) части мозговой трубки двух первичных мозговых пузырей, возникающих в результате неравномерного роста стенок нервной трубки (архэнцефалон и дейтерэнцефалон). Дейтерэнцефалон, как и задняя часть мозговой трубки (впоследствии спинной мозг), располагается над хордой. Архэнцефалон закладывается впереди нее. Затем в начале четвертой недели у зародыша дейтерэнцефалон делится на средний (*mesencephalon*) и ромбовидный (*rhombencephalon*) пузыри. А архэнцефалон превращается на этой (трехпузырной) стадии в передний мозговой пузырь (*prosencephalon*) (рис. 17, 9). В нижней части переднего мозга выпячиваются обонятельные лопасти (из них развиваются обонятельный эпителий носовой полости, обонятельные луковицы и тракты). Из дорсолатеральных стенок переднего мозгового пузыря выступают два глазных пузыря. В дальнейшем из них развиваются сетчатка глаз, зрительные нервы и тракты.

На шестой неделе эмбрионального развития передний и ромбовидный пузыри делятся каждый на два и наступает пятипузырная стадия (рис. 17).

Передний пузырь — *конечный мозг* — разделяется продольной щелью на два полушария. Полость также делится, образуя боковые желудочки. Мозговое вещество увеличивается неравномерно, и на поверхности полушарий образуются многочисленные складки — извилины, отделенные друг от друга более или менее глубокими бороздами и щелями (рис. 18). Каждое полушарие разделяется на четыре доли, в соответствие с этим полости боковых желудочков делятся также на 4 части: центральный отдел и три рога желудочка. Из мезенхимы, окружающей мозг зародыша, развиваются оболочки мозга. Серое вещество располагается и на периферии, образуя кору

32

**Рис. 18. Этапы развития головного мозга человека**



больших полушарий, и в основании полушарий, образуя подкорковые ядра.

Задняя часть переднего пузыря остается неразделенной и называется теперь *промежуточным мозгом* (рис. 17, 10). Функционально и морфологически он связан с органом зрения. На стадии, когда границы с конечным мозгом слабо выражены, из базальной части боковых стенок образуются парные выросты — глазные пузыри (рис. 17, 8), которые соединяются с местом их происхождения при помощи глазных стебельков, впоследствии превращающихся в зрительные нервы. Наибольшей толщины достигают боковые стенки промежуточного мозга, которые преобразуются в зрительные бугры, или таламус. В соответствии с этим полость III желудочка превращается в узкую сагитальную щель. В вентральной области (гипоталамус) образуется непарное выпячивание — воронка, из нижнего конца которой происходит задняя мозговая доля гипофиза — нейрогипофиз.

33

Третий мозговой пузырь превращается в *средний мозг* (рис. 17, 5), который развивается наиболее просто и отстаёт в росте. Стенки его утолщаются равномерно, а полость превращается в узкий канал — Сильвиев водопровод, соединяющий III и IV желудочки. Из дорсальной стенки развивается четверохолмие, а из вентральной — ножки среднего мозга.

Ромбовидный мозг делится на задний и добавочный. Из заднего формируется мозжечок (рис. 17, 12) — сначала червь мозжечка, а затем полушария, а также мост (рис. 17, 11). Добавочный мозг превращается в продолговатый мозг. Стенки ромбовидного мозга утолщаются — как с боков, так и на дне, только крыша остается в виде тончайшей пластинки. Полость превращается в IV желудочек, который сообщается с Сильвиевым водопроводом и с центральным каналом спинного мозга.

В результате неравномерного развития мозговых пузырей мозговая трубка начинает изгибаться (на уровне среднего мозга — теменной прогиб, в области заднего мозга — мостовой и в месте перехода добавочного мозга в спинной — затылочный прогиб). Теменной и затылочный прогибы обращены наружу, а мостовой — внутрь (рис. 17; 18).

Структуры головного мозга, формирующиеся из первичного мозгового пузыря: средний, задний и добавочный мозг — составляют ствол головного мозга (*truncus cerebri*). Он является ростральным продолжением спинного мозга и имеет с ним общие черты строения. Проходящая по латеральным стенкам спинного мозга и стволового отдела головного мозга парная пограничная борозда (*sulcus limitans*) делит мозговую трубку на основную (вентральную) и крыловидную (дорзальную) пластинки. Из основной пластинки формируются моторные структуры (передние рога спинного мозга, двигательные ядра черепно-мозговых нервов). Над пограничной бороздой из крыловидной пластинки развиваются сенсорные структуры (задние рога спинного мозга, сенсорные ядра ствола мозга), в пределах самой пограничной борозды — центры вегетативной нервной системы.

Производные архэнцефалона (*telencephalon* и *diencephalon*) создают подкорковые структуры и кору. Здесь нет основной пластинки (она заканчивается в среднем мозге), следовательно, и нет двигательных и вегетативных ядер. Весь передний мозг развивается из крыловидной пластинки, поэтому в нем имеются лишь сенсорные структуры (см. рис.18).

34

Постнатальный онтогенез нервной системы человека начинается с момента рождения ребенка. Головной мозг новорожденного весит 300—400 г. Вскоре после рождения прекращается образование из нейробластов новых нейронов, сами нейроны не делятся. Однако к восьмому месяцу после рождения вес мозга удваивается, а к 4—5 годам утраивается. Масса мозга растет в основном за счет увеличения количества отростков и их миелинизации. Максимального веса мозг мужчин достигает к 20—29 годам, а женщин к 15—19. После 50 лет мозг уплощается, вес его падает и в старости может уменьшиться на 100 г.

## 5. ВЕГЕТАТИВНАЯ НЕРВНАЯ СИСТЕМА

Вегетативная нервная система регулирует внутренние процессы, обеспечивающие жизнь организма, такие как пищеварение, дыхание, сердечно-сосудистая деятельность.

Центральные структуры вегетативной нервной системы расположены в головном и спинном мозге. В головном мозге это, прежде всего, гипоталамические центры, обеспечивающие постоянство внутренней среды организма, а также стволые вегетативные ядра. В спинном мозге нейроны вегетативной нервной системы располагаются на границе между базальной и крыловидной пластинами, образуя боковые рога серого вещества.

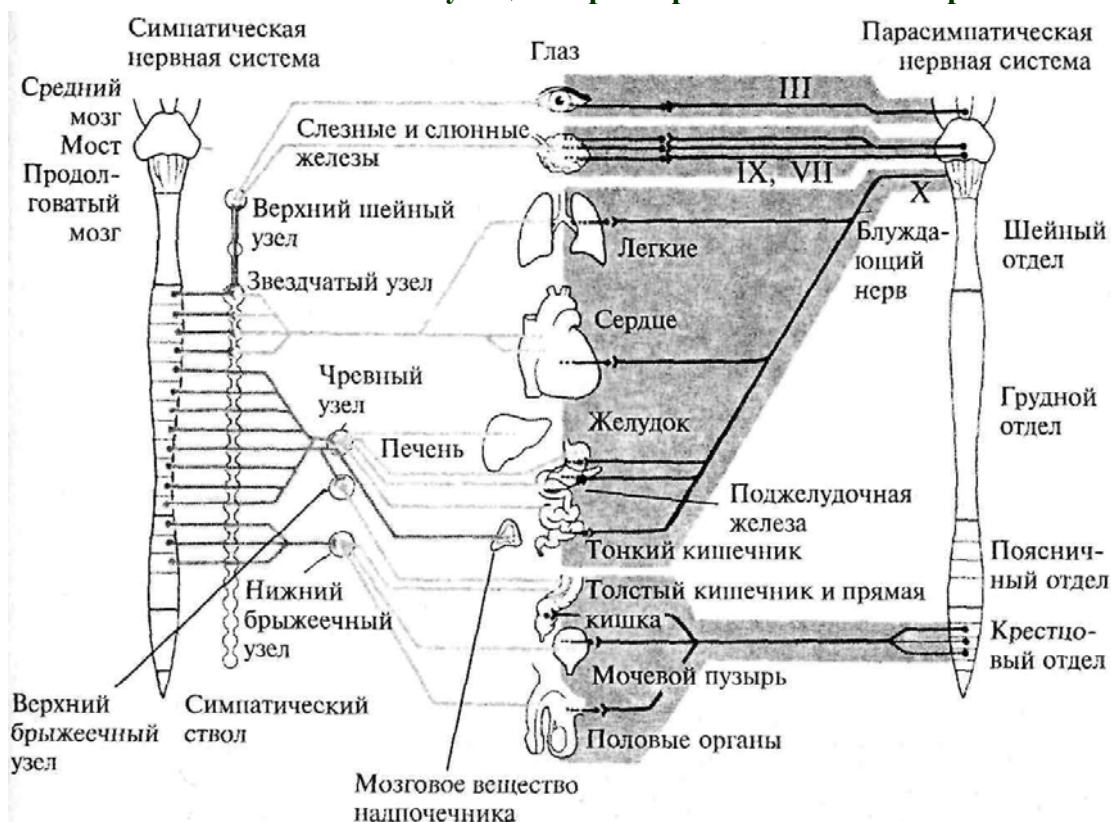
Периферические части вегетативной нервной системы состоят из ганглиев, представляющих собой скопления нервных клеток, лежащих вне пределов ЦНС, и волокон. Эфферентные волокна центральных структур вегетативной нервной системы выходят из ЦНС в составе смешанных черепно-мозговых или по передним корешкам спинномозговых нервов. Затем покидают общий нервный ствол и переключаются в ганглиях. Афферентные волокна заходят в ЦНС вместе с чувствительными соматическими волокнами через задние корешки спинного мозга или в составе черепно-мозговых нервов.

Ганглии, в зависимости от местоположения, делятся на: паравертебральные (лежащие в непосредственной близости от позвоночника), превертебральные (удаленные от позвоночника), экстрамуральные (лежащие поблизости от иннервируемого органа) и интрамуральные (расположенные непосредственно в стенке органа). Волокна, подходящие к ганглию (преганглионарные), покрыты миелином, волокна, покидающие ганглий (постганглионарные), немиелинизированы и имеют серый цвет.

В вегетативных ганглиях находятся афферентные, эфферентные и ассоциативные нейроны. Для этих ганглиев характерно, что

36

**Рис. 19. Схема строения вегетативной нервной системы. Римскими цифрами обозначены соответствующие пары черепно-мозговых нервов**



количество постганглионарных волокон гораздо больше количества подходящих преганглионарных. Эфферентные вегетативные волокна оканчиваются на гладкой мускулатуре внутренних органов, сердечной мышце и железах.

Вся вегетативная нервная система состоит из двух отделов: парасимпатического и симпатического. Оба эти отдела иннервируют одни и те же органы, т.е. к каждому вегетативному органу подходят как парасимпатические, так и симпатические окончания, часто оказывая на него противоположное действие (рис. 19).

### 5.1. Парасимпатический отдел вегетативной нервной системы

#### Центральные структуры

**Центральные структуры** парасимпатического отдела вегетативной нервной системы расположены в *стволе мозга* (средний мозг,

37

Варолиев мост и продолговатый мозг) и в *крестцовом отделе спинного мозга*. **Периферические части** образованы *экстрамуральными* и *интрамуральными ганглиями и нервами*.

Из среднего мозга парасимпатические ветви уходят в составе глазодвигательного нерва (III пара). Затем преганглионарные волокна направляются к ресничному экстрамуральному ганглию глазницы. Постганглионарные волокна этого ганглия иннервируют гладкую мускулатуру ресничного тела и кольцевых мышц зрачка, т.е. являются двигательными.

Варолиев мост покидается парасимпатическими волокнами в составе лицевого нерва (VII пара). На периферии они образуют преганглионарные веточки нескольких экстрамуральных узлов, иннервирующих железы слизистой оболочки носа и нёба, слезные железы, подчелюстную и подъязычную слюнные железы. Таким образом, парасимпатические веточки лицевого нерва являются секреторными.

Из продолговатого мозга в составе языкоглоточного нерва (IX пара) уходят также секреторные парасимпатические ветви, которые направляются к ушному экстрамуральному ганглию, иннервирующему околоушные слюнные железы и железы слизистой щек и губ.

Блуждающий нерв (X пара) является самой значительной частью парасимпатического отдела вегетативной нервной системы. Его ветви направляются к сердечному, бронхиальному и чревному

сплетениям, а также к интрамуральным узлам в стенках внутренних органов грудной, брюшной полостей и полости большого таза.

Парасимпатические ветви крестцовой части спинного мозга берут начало в боковых рогах серого вещества второго—четвертого крестцовых сегментов и направляются к превертебральным ганглиям нижнего подчревного сплетения и интрамуральным ганглиям органов малого таза (см. рис. 19).

Окончаниями парасимпатического отдела вегетативной нервной системы выделяется медиатор ацетилхолин.

Парасимпатический отдел вегетативной нервной системы регулирует работу внутренних органов в условиях покоя. Его активация способствует снижению частоты и силы сердечных сокращений, снижению кровяного давления, увеличению как двигательной, так и секреторной активности пищеварительного тракта.

38

## 5.2. Симпатический отдел вегетативной нервной системы

### Центральные структуры

*Центральные структуры* симпатического отдела вегетативной нервной системы расположены в *спинном мозге*. Они занимают пространство боковых рогов серого вещества от восьмого шейного сегмента до второго-третьего поясничного (спинномозговой центр Якобсона). Миелинизированные аксоны этого центра выходят в составе передних корешков спинного мозга.

### Периферическая часть

*Периферическая часть* симпатического отдела состоит из двух пограничных стволов — *цепочек паравертебральных ганглиев, лежащих по краям позвоночника*. Ганглии в цепочке связаны между собой межузловыми ветвями (коннективами). Существуют и комиссуральные связи между симметричными ганглиями. В шейном и нижнем крестцовом отделах симпатического ствола преганглионарные нервы подходят к ганглиям не из своих сегментов спинного мозга, а из ниже- или вышележащих сегментов через коннективы ствола. В этом случае веточки проходят через ганглии, не переключаясь в них и оставаясь миелинизированными.

В шейном отделе имеются три шейных узла, образовавшиеся в онтогенезе при слиянии восьми симпатических ганглиев. Два верхних шейных узла иннервируют сонную артерию, глотку, пищевод, слюнные и щитовидные железы и сердце. Нижний шейный узел, в свою очередь, сливается с верхним грудным симпатическим узлом, образуя крупный звездчатый ганглий. Звездчатый ганглий иннервирует позвоночную артерию, органы грудной полости (пищевод, трахею, вилочковую железу, аорту) и сердечную мышцу.

В грудном отделе имеется 10—12 ганглиев. Постганглионарные ветви первых пяти из них направляются к плевре, сердечному, легочному и аортальному сплетениям. Узлы с 6-го по 9-й образуют большой чревный нерв, который, пройдя в брюшную полость, оканчивается в превертебральных узлах самого крупного нервного сплетения брюшной полости — чревного или солнечного сплетения. В его состав входят как симпатические, так и парасимпатические волокна. От чревного сплетения радиально отходит множество нервов, образующих вторичные сплетения (отсюда и название — солнечное сплетение). В узлах солнечного сплетения оканчиваются волокна многих внутренностных нервов. От узлов этого сплетения берут начало постганглионарные нервы, иннер-

39

вирующие почти все органы брюшной полости. Последние 2—3 узла грудного отдела своими ветвями формируют малый чревный нерв, который также уходит к узлам солнечного сплетения.

В брюшной части пограничного симпатического ствола имеется 4—5 поясничных узла, от которых идут ветви к брюшной части аорты, половым органам, брыжеечному ганглию, кишечнику. В тазовой части симпатического ствола лежат 4 крестцовых узла и один непарный копчиковый узел. Через тазовое сплетение они иннервируют тазовые органы.

Симпатические афферентные (чувствительные) волокна от внутренних органов, несущие информацию от многочисленных интерорецепторов, идут в составе симпатических нервов и вступают в спинной мозг по его задним корешкам, как и чувствительные соматические афференты.

Окончания симпатических волокон выделяют в качестве медиатора норадренилин и адреналин.

Симпатический отдел вегетативной нервной системы увеличивает свою активность при необходимости мобилизации ресурсов организма. Под действием импульсов, приходящих по



симпатическим нервам, увеличивается частота и сила сердечных сокращений, сужается просвет кровеносных сосудов, повышается кровяное давление, тормозится двигательная и секреторная активность пищеварительной системы.

Высшим центром, согласующим работу соматических и вегетативных функций, является кора больших полушарий. В ней имеются проекции как парасимпатических, так и симпатических нервов. Чувствительные пути вегетативных органов проецируются в *лимбическую* и *ростральные* части коры (орбитальная, двигательная зоны). Эти проекции строятся на топическом принципе — рядом расположенные органы проецируются в соседние зоны коры. Парасимпатические и симпатические проекции одних и тех же органов проецируются в одни и те же или близко расположенные участки коры. Однако парасимпатические проекции в коре представлены гораздо шире, чем симпатические.

### **Филогенез.**

**Филогенез.** Выделение вегетативной нервной системы из общей структуры ЦНС начинается уже у беспозвоночных. У кольчатых червей из клеток подглоточных узлов выделяются самостоятельные ганглии, связанные с кишечной трубкой. Разделение вегетативной нервной системы на симпатическую и парасимпатическую наблюдается уже у насекомых.

40

Низшие позвоночные (круглоротые) имеют блуждающий нерв и висцеральные (вегетативные) ветви спинномозговых нервов, однако цепочки симпатических ганглиев у них не наблюдаются. Большая часть окончаний блуждающего нерва являются чувствительными. У низших рыб появляются сегментарные ганглии, связанные со спинномозговыми нервами и иннервирующие внутренние органы. Начиная с костистых рыб появляются продольные связи между ганглиями и образуется характерный для высших позвоночных парный пограничный симпатический ствол.

В различных группах позвоночных существуют свои особенности строения вегетативной нервной системы. У млекопитающих ярко проявляется тенденция к слиянию симпатических ганглиев. Клетки ганглиев периферических отделов вегетативной нервной системы возникают из ганглиозной пластинки. В процессе эмбрионального развития эти клетки перемещаются по ходу соответствующих нервов на периферию. В симпатическом отделе они перемещаются по ходу спинномозговых нервов, в парасимпатическом — по ходу блуждающего и тазового нервов. Покинув спинной мозг, симпатические нейроны располагаются двумя тяжами вдоль развивающегося позвоночника, образуя пограничные симпатические стволы. Некоторые из них мигрируют дальше, образуя превертебральные ганглии. Формирование периферических ганглиев значительно отстает от формирования структур центральной нервной системы.

### **Онтогенез.**

**Онтогенез.** В онтогенезе парасимпатическая нервная система возникает раньше, чем симпатическая. Сначала наблюдается формирование чувствительных ганглиев и миграция нервных элементов на периферию по их нервам. Так, в сердце, на стадии зародыша 7, 5—11 мм, уже существует интрамуральное парасимпатическое сплетение, в то время как симпатические волокна прорастают к нему на стадии 17—23 мм.

На стадии 9-15 мм у зародыша наблюдается две пары параллельно идущих тяжей — закладки пограничных симпатических стволов, и лежащие вентральнее их закладки превертебральных сплетений брюшной полости. У зародыша 19 мм формируется шейное сплетение и симпатический ствол. С окончанием плодного периода симпатическая нервная система не заканчивает своего формирования. До трехлетнего возраста происходит интенсивный рост клеток, увеличение диаметра нервных волокон, увеличение размеров ганглиев.

## **6. ЦЕНТРАЛЬНАЯ НЕРВНАЯ СИСТЕМА**

К центральной нервной системе относятся те части нервной системы, тела нейронов которой защищены позвоночником и черепом — спинной и головной мозг. Кроме того, головной и спинной мозг защищены оболочками (твердой, паутинной и мягкой) из соединительной ткани. Головной мозг анатомически делят на пять отделов:

- ◆ продолговатый мозг;
- ◆ задний мозг, образованный Варолиевым мостом и мозжечком;
- ◆ средний мозг;
- ◆ промежуточный мозг, образованный таламусом, эпителимусом, гипоталамусом;
- ◆ конечный мозг, состоящий из больших полушарий, покрытых корой.



Под корой располагаются базальные ганглии. Продолговатый мозг, Варолиев мост и средний мозг являются стволовыми структурами головного мозга.

Все отделы центральной нервной системы (ЦНС) пронизывает полость, заполненная спинномозговой жидкостью. В спинном и среднем мозге она сужена, и это сужение соответственно называется центральным спинномозговым каналом и Сильвиевым водопроводом. В остальных отделах полость образует расширения — желудочки: IV желудочек в продолговатом и заднем мозге; III желудочек в промежуточном; боковые желудочки в больших полушариях.

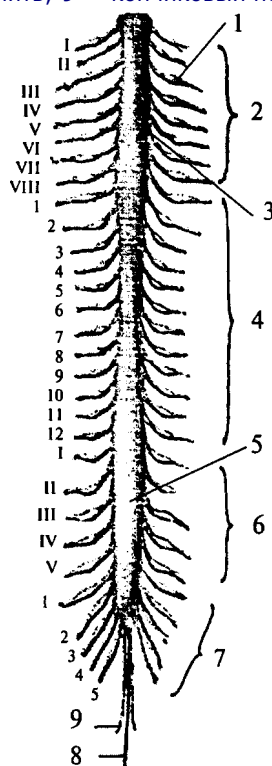
### 6.1. Спинной мозг

Спинной мозг (*medulla spinalis*) представляет собой наиболее «древнюю» часть нервной системы. Располагается спинной мозг в

42

**Рис. 20. Спинной мозг (вид с дорсальной стороны):**

1 — спинномозговой узел; 2 — сегменты и спинномозговые нервы шейного отдела спинного мозга; 3 — шейное утолщение; 4 — сегменты и спинномозговые нервы грудного отдела спинного мозга; 5 — поясничное утолщение; 6 — сегменты и спинномозговые нервы поясничного отдела; 7 — сегменты и спинномозговые нервы крестцового отдела; 8 — концевая нить; 9 — копчиковый нерв



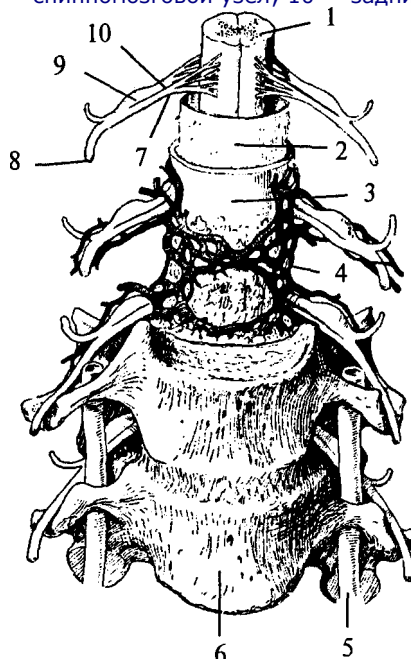
спинномозговом канале, образованном дугами позвонков, рострально он переходит в продолговатый мозг, и его верхняя граница лежит на уровне верхнего края первого шейного позвонка. Каудально — заканчивается на уровне второго поясничного позвонка мозговым конусом.

Спинной мозг представляет собой длинный, цилиндрической формы тяж, уплощенный в дорсовентральном направлении и изогнутый в соответствии с кривизной позвоночника. Он имеет шейное (*intumescēntia cervicalis*) и поясничное (*intumescēntia lumbalis*) утолщения. *Шейное утолщение* (рис. 20, 3) соответствует выходу спинномозговых нервов, направляющихся к верхним конечностям, *поясничное утолщение* (рис. 20, 5) соответствует выходу нервов, следующих к нижним конечностям. Внутри спинного мозга проходит *центральный канал* (*canalis centralis*), заполненный спинномозговой жидкостью. Рострально он переходит в полость IV желудочка, каудально слепо заканчивается конечным желудочком Краузе, расположенным в области верхней части мозгового конуса (рис. 20).

Снаружи мозг покрыт тремя оболочками, которые развиваются из мезенхимы. Мягкая, или *сосудистая оболочка* (*pia mater spinalis*) содержит разветвления кровеносных сосудов, которые затем внедряются в спинной мозг. Она имеет два слоя: внутренний, сросшийся со спинным мозгом, и

### Рис. 21. Оболочки спинного мозга (шейный отдел):

1 — спинной мозг, покрытый мягкой оболочкой; 2 — паутинная оболочка; 3 — твердая мозговая оболочка; 4 — венозные сплетения; 5 — позвоночная артерия; 6 — шейный позвонок; 7 — передний корешок; 8 — смешанный спинномозговой нерв; 9 — спинномозговой узел; 10 — задний корешок

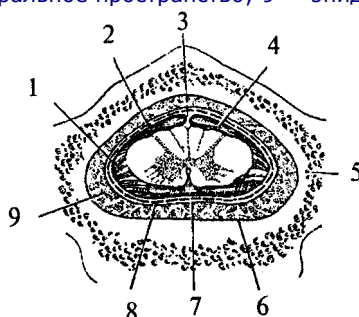


наружный (рис. 21, 1). *Паутинная оболочка (arachnoidea spinalis)* является тонкой соединительнотканной пластинкой (рис. 21, 2, 22, 2). Между паутинной и мягкой оболочками находится *подпаутинное (лимфатическое) пространство*, заполненное цереброспинальной жидкостью (рис. 22, 4). *Твердая оболочка (dura mater spinalis)* — это длинный просторный мешок, охватывающий спинной мозг (рис. 21, 3; 22, 7). Ротрально твердая оболочка спинного мозга срастается с краями большого затылочного отверстия, а каудально заканчивается на уровне второго крестцового позвонка. Твердая оболочка не примыкает к стенкам позвоночного канала, между ними имеется эпидуральное пространство, заполненное жировой клетчаткой и венозными синусами (рис. 22, 9). Твердая оболочка связана с паутинной в области межпозвоночных отверстий на спинномозговых

44

### Рис. 22. Оболочки спинного мозга на поперечном разрезе:

1 — зубчатая связка; 2 — паутинная оболочка; 3 — задняя подпаутинная перегородка; 4 — подпаутинное пространство между паутинной и мягкой оболочками; 5 — позвонок в распиле; 6 — надкостница; 7 — твердая мозговая оболочка; 8 — субдуральное пространство; 9 — эпидуральное пространство



узлах, а также у мест прикрепления зубчатой связки. Зубчатая связка представляет собой тонкую и прочную парную пластину (рис. 22, 1), которая начинается от боковой поверхности мягкой оболочки спинного мозга, посередине между выходом передних и задних корешков и, направляясь латерально, разделяется на зубцы. Зубцы своими верхушками достигают и паутинной и твердой оболочек. Зубчатая связка, а также содержимое эпидурального, субдурального и лимфатического пространств предохраняют спинной мозг от повреждений (рис. 22).

По поверхности спинного мозга проходят продольные борозды. На вентральной поверхности

спинного мозга залегает глубокая передняя срединная щель (*fissura medianus anterior*), в которую проникает плотно охватывающая спинной мозг мягкая мозговая оболочка. На дорсальной поверхности располагается очень узкая задняя центральная борозда (*sulcus medianus posterior*). Эти две борозды делят спинной мозг на правую и левую половины.

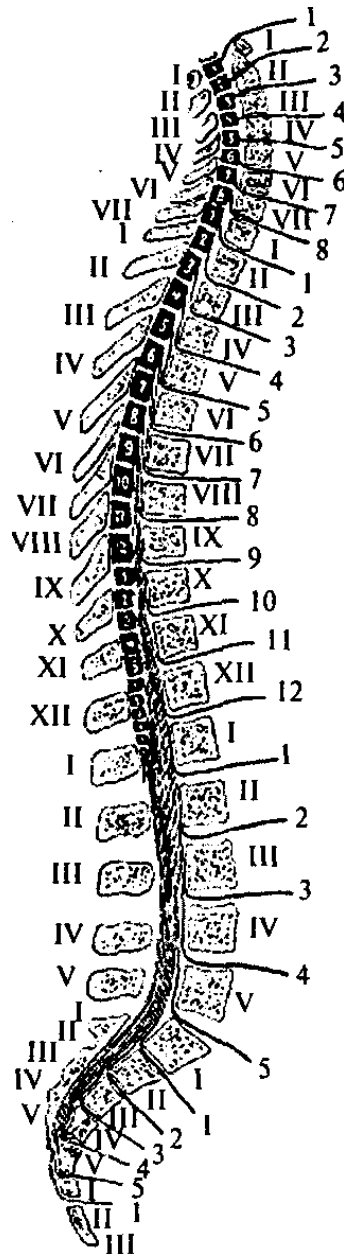
По бокам от спинного мозга отходят два ряда передних (*radix ventralis*) и задних (*radix dorsalis*) корешков. *Передние корешки* (рис. 21, 7) образованы эфферентными волокнами мотонейронов, задние — афферентными волокнами чувствительных нейронов спинномозговых узлов (рис. 21, 10). Участок мозга с двумя парами отходящих от него корешков называется *сегментом*. В спинном мозге насчитывается 31 сегмент, каждый соответствует одному из позвонков. В шейном отделе — 8 сегментов, в грудном — 12, в поясничном и крестцовом — по 5, в копчиковом — 1 (рис. 23).

Так как рост спинного мозга отстает во время онтогенетического развития от роста позвоночника, имеется несоответствие между расположением сегментов спинного мозга и одноименными позвонками. Поскольку нервы выходят из позвоночника через оп-

45

### Рис. 23. Схема расположения сегментов спинного мозга:

Топографическое отношение сегментов к соответствующим позвонкам; топография выхода корешков из спинного мозга и нервов из межпозвоночных отверстий (римскими цифрами обозначены позвонки каждого отдела позвоночника, арабскими цифрами — сегменты каждого отдела спинного мозга и соответствующие смешанные спинномозговые нервы)



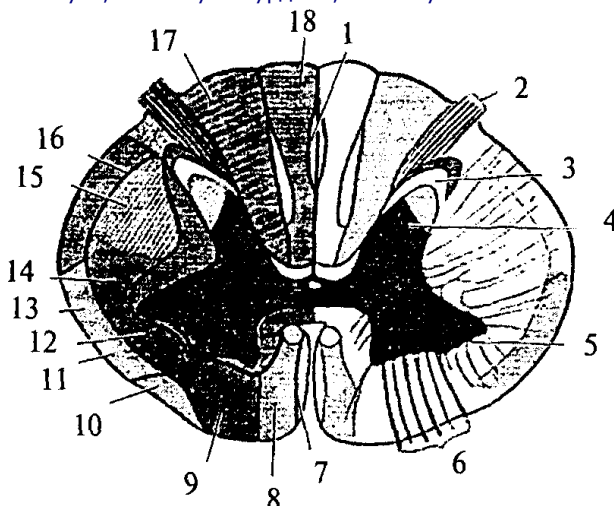
ределенные межпозвоночные отверстия, корешки удлиняются. Поэтому и направление корешков не одинаково: в шейном отделе они отходят почти горизонтально, в грудном спускаются косо вниз, в пояснично-крестцовом — прямо вниз. Ниже второго поясничного позвонка спинномозговая полость заполнена пучком корешков, спускающихся параллельно друг другу вниз и создающих так называемый конский хвост (*cauda equina*). Оба корешка (передний и задний), прилегая друг к другу, направляются к межпозвоночному отверстию и, соединяясь в области межпозвоночного отверстия, образуют с каждой стороны смешанные спинномозговые нервы (*nervus spinale*) (рис. 21, 8). Задний корешок, у места его соединения с передним, имеет утолщение — спинномозговой узел (*ganglion spinale*) (рис. 21, 9), где располагаются тела афферентных нейронов.

На поперечном срезе спинного мозга (рис. 24) видно *серое вещество* (*substantia grisea*), которое лежит внутри от белого вещества (*substantia alba*) и напоминает очертания буквы *H* или бабочку с расправленными крыльями. Серое вещество проходит по всей длине спинного мозга вокруг центрального канала. В каждой половине спинного мозга оно образует два выступа — вентральный (передний) и дорсальный (задний), называемые серыми столбами, или рогами. *Передний рог* (*cornu anterius*) более массивный, *задний* (*cornu posterius*) — более тонкий

46

### Рис. 24. Схема поперечного среза спинного мозга:

1 — оваловый пучок заднего канатика; 2 — задний корешок; 3 — субстанция Роланда; 4 — задний рог; 5 — передний рог; 6 — передний корешок; 7 — тектоспинальный путь; 8 — вентральный кортикоспинальный путь; 9 — вентральный вестибулоспинальный путь; 10 — оливоспинальный путь; 11 — вентральный спинальный путь; 12 — латеральный вестибулоспинальный тракт; 13 — спиноталамический тракт и тектоспинальный тракт; 14 — руброспинальный тракт; 15 — латеральный кортикоспинальный путь; 16 — дорсальный спинальный путь; 17 — путь Бурдаха; 18 — путь Голля



(рис. 24, 4, 5). Правая и левая половины серого вещества спинного мозга соединяются между собой серой спайкой (*commissura grisea*). В центре серой спайки залегает центральный канал.

На некоторых сегментах спинного мозга, а именно шейного и грудного отделов, серое вещество образует, кроме переднего и заднего серых столбов, боковой столб, или рог (*cornu laterale*), располагающийся на уровне серой спайки.

Нейроны серого вещества группируются в ядра, которые вытягиваются вдоль спинного мозга и имеют вид веретен.

На верхушке заднего рога залегает *желатинозная субстанция Роланда* (*substantia gelatinosa*), богатая нейроглией и большим количеством нервных клеток, которые своими отростками связывают сегменты различных уровней друг с другом (рис. 24, 5).

Между рогами располагается центральная часть серого вещества — промежуточная зона. В промежуточной зоне, у основания заднего рога с медиальной стороны, в пределах от VII шейного до III поясничного сегментов, находится группа нервных клеток, образующая дорсальное ядро, или столб Кларка (*nucleus dorsalis*).

47

Передние рога массивнее задних. Их образуют довольно крупные мотонейроны, имеющие длинные аксоны, которые образуют передние (двигательные) корешки спинного мозга (рис. 24, 6). Они покидают ЦНС в составе смешанного спинномозгового нерва и направляются к скелетной

мускулатуре.

Основную массу нейронов спинного мозга составляют собственные нейроны, отростки которых не выходят за пределы ЦНС. Выделяют: интернейроны, или вставочные нейроны — это мелкие клетки с короткими отростками, не покидающими серого вещества; и канатиковые, или пучковые, клетки — более крупные клетки, отростки которых образуют белое вещество.

Серое вещество вместе с передними и задними корешками составляют сегментарный аппарат спинного мозга, основной функцией которого является осуществление рефлекторных реакций.

### Белое вещество

**Белое вещество** составляет проводниковый аппарат спинного мозга. Белое вещество осуществляет связь спинного мозга с вышележащими отделами ЦНС, поэтому оно развивалось параллельно с развитием головного мозга и цефализацией. Белое вещество залегает на периферии спинного мозга. Передняя срединная щель и задняя и боковые борозды разделяют белое вещество каждой половины спинного мозга на так называемые канатики (*funiculi*).

Выделяют восходящие и нисходящие пути белого вещества спинного мозга.

### Восходящие пути

**Восходящие пути** состоят из аксонов клеток спинальных ганглиев и пучковых клеток серого вещества. К восходящим путям относятся:

1) тонкий (нежный) пучок Голя (рис. 24, 18);

2) клиновидный пучок Бурдаха (рис. 24, 17);

Эти пути сформированы из отростков клеток спинальных ганглиев (тонкого — от 19 нижних сегментов, а клиновидного от 12 верхних сегментов спинного мозга). Их волокна вступают в спинной мозг через задние корешки и отдают коллатерали нейронам серого вещества. Сами же аксоны достигают одноименных ядер продолговатого мозга.

3) вентральный и латеральный спиноталамические пути (рис. 24, 13);

Они начинаются от чувствительных клеток спинномозговых ганглиев, которые переключаются на пучковых клетках задних рогов серого вещества. Аксоны этих клеток переходят по серому веще-

48 ству на противоположную сторону и достигают переключательных ядер таламуса.

4) дорсальный спинозадний путь Флексинга (рис. 24, 76);

Этот путь начинается нейронами спинно-мозговых узлов, переключается на клетках ядра Кларка. Аксоны не переходят на противоположную сторону и, достигая продолговатого мозга, через нижнюю ножку мозжечка вступают в ипсилатеральную (той же стороны) половину мозжечка.

5) вентральный спинозадний путь Говерса (рис. 24, 11);

Он также начинается нейронами спинномозговых узлов, затем переключается на клетки ядра промежуточной зоны. Аксоны переходят на противоположную сторону и поднимаются до верхних отделов ствола, где вновь перекрещиваются и вступают в ипсилатеральную половину мозжечка по его верхним ножкам.

### К нисходящим путям относятся:

К **нисходящим** путям относятся:

1) латеральный и вентральный кортикоспинальные (пирамидные) пути (рис. 24, 75);

Эти пути начинаются от пирамидных нейронов нижних слоев моторной зоны коры. Они проходят через белое вещество больших полушарий, основание ножек среднего мозга, по вентральным отделам Варолиевого моста и продолговатого мозга в спинной мозг. Латеральный путь перекрещивается в нижней части пирамид продолговатого мозга и заканчивается на нейронах основания заднего рога. Вентральный путь пересекает пирамиды продолговатого мозга, не перекрещиваясь. Перед вступлением в передний рог серого вещества соответствующего сегмента спинного мозга волокна этого пути переходят на противоположную сторону и заканчиваются на мотонейронах передних рогов контрлатеральной стороны.

2) руброспинальный путь (рис. 24, 14);

Начинается от красных ядер среднего мозга, перекрещивается на уровне среднего мозга. Волокна заканчиваются на нейронах промежуточной зоны серого вещества спинного мозга.

3) тектоспинальный путь (рис. 24, 7);

Берет начало от клеток четверохолмия среднего мозга и достигает мотонейронов передних рогов.

4) оливоспинальный путь (рис. 24, 10);

Этот путь образован аксонами клеток олив продолговатого мозга, которые достигают мотонейронов спинного мозга.



5) вестибулоспинальные пути (рис. 24, 9, 12); Начинаются от вестибулярных ядер продолговатого мозга и заканчиваются на клетках передних рогов.

б) ретикулоспинальный путь.

Связывает ретикулярную формацию ствола головного мозга со спинным мозгом.

Помимо этих путей имеются *внутренние, локальные пути*, соединяющие сегменты различных уровней спинного мозга между собой.

Филогенез. В филогенезе спинного мозга отмечается вариабельность количества сегментов у представителей различных классов и видов. Но, являясь филогенетически древней структурой, спинной мозг мало изменяется в ходе эволюции. Пирамидные пути появляются только у млекопитающих в связи с развитием коры больших полушарий. Удельный вес спинного мозга по отношению к общей массе ЦНС в ходе филогенеза уменьшается за счет увеличения массы головного мозга.

Онтогенез. В онтогенезе спинной мозг формируется из заднего отдела медуллярной трубки. На первых стадиях развития нервная трубка на всем протяжении состоит из трех слоев: наружного (краевого), среднего (мантийного), внутреннего (эпендимного). Эпендимные клетки выстилают внутренние стенки полости мозговой трубки. Клетки мантийного слоя преобразуются в нейробласты и спонгиобласты. Стенки трубки утолщаются неравномерно. Основной прирост нервной ткани идет в ее боковых частях. Нервные и глиальные клетки боковых стенок спинномозговой трубки образуют две пластинки: крыловидную и базальную. Крыловидная пластинка располагается дорсолатерально вдоль дорсальной части нервной трубки, а основная, или базальная, лежит вентролатерально. Правая и левая половины пластинок соединены с дорсальной стороны тонкой крышей, а с вентральной стороны — дном. Причем и дно, и крыша расположены в глубине, около центрального канала. Отделяются пластинки друг от друга боковыми пограничными бороздами. Клетки крыловидной пластинки формируют чувствительные, сенсорные структуры задних отделов спинного мозга (задние рога серого вещества). Базальная пластинка дает начало клеткам передних рогов — моторным структурам. Клетки, расположенные вблизи пограничных борозд, образуют вегетативные центры спинного мозга. Полость нервной трубки сужается из-за роста стенок спинного мозга и превращается в центральный спинномозговой канал. Возникают борозды, которые делят спинной мозг на

50

правую и левую половины. Отростки нейронов спинного и головного мозга прорастают, покрываются миелином и формируют белое вещество спинного мозга.

## 6.2. Головной мозг

### 6.2.1. Продолговатый мозг

В полости черепа спинной мозг без резких морфологических изменений переходит в продолговатый мозг (*medulla oblongata*). Полость центрального канала на уровне продолговатого мозга расширена и образует нижнюю часть IV желудочка мозга (*ventriculus quartus*), имеющего ромбовидную форму. Крыловидные пластинки дорсальной части мозговой трубки расходятся в стороны. Крыша мозга истончена, в ней располагается сосудистое сплетение IV желудочка. Поэтому продолговатый мозг имеет конусовидную форму. Узкий его конец является продолжением спинного мозга, а широкий направлен в сторону моста.

Нижней границей продолговатого мозга являются верхние корешки шейного отдела спинного мозга, а верхняя граница проходит с дорсальной стороны по мозговым полоскам (волокна проводящих путей слуховой системы), идущим поперек дна IV желудочка в самой широкой его части, а с вентральной стороны — по нижнему краю моста.

На дорсальной поверхности продолговатого мозга хорошо заметна полость треугольной формы - нижняя часть ромбовидной ямки дна IV желудочка. Срединная борозда ямки каудально (вершина треугольника) переходит в центральный спинномозговой канал. Часть крыши мозга, прикрывающая это место (точка расхождения крыловидных пластинок), называется *задвизжка (obex)* (рис. 25, 18).

Крышу мозга над продолговатым мозгом образуют сосудистое сплетение IV желудочка и нижний мозговой парус (см. рис. 33, 19). Через три отверстия в крыше мозга — срединную апертуру (*apertum medialis ventriculi quarti*), или отверстие Мажанди (см. рис. 40, 7), и два латеральные (*aperturae laterales ventriculi quarti*), или отверстия Люшке (см. рис. 40, 9), полость IV желудочка

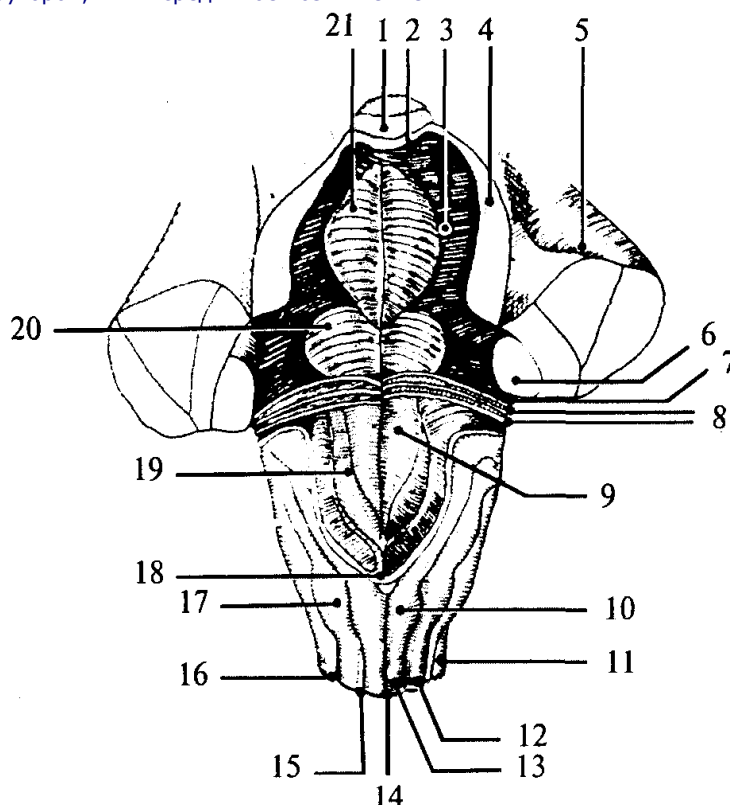


сообщается с подпаутинным пространством. Отверстие Мажанди больше латеральных, находится в задней части нижнего мозгового паруса и открывается в расширенную часть подпаутинного пространства — цистерну мозжечка и спинного мозга. Отверстия Люшке расположены латерально в самой широкой части ромбовидной ямки. Таким обра-

51

### Рис. 25. Ствол мозга с дорсальной стороны. Мозжечок убран:

1 — язычок мозжечка; 2 — верхний мозговой парус; 3 — верхняя ямка; 4 — верхняя ножка мозжечка; 5 — средняя ножка мозжечка; 6 — нижняя ножка мозжечка; 7 — слуховой бугорок; 8 — мозговые полосы; 9 — треугольник подъязычного нерва; 10 — бугорок нежного ядра; 11 — боковой канатик; 12 — клиновидный канатик; 13 — нежный канатик; 14 — задняя срединная борозда; 15 — задняя промежуточная борозда; 16 — задняя боковая борозда; 17 — бугорок клиновидного ядра; 18 — задвижка; 19 — треугольник блуждающего нерва; 20 — лицевой бугорок; 21 — срединное возвышение



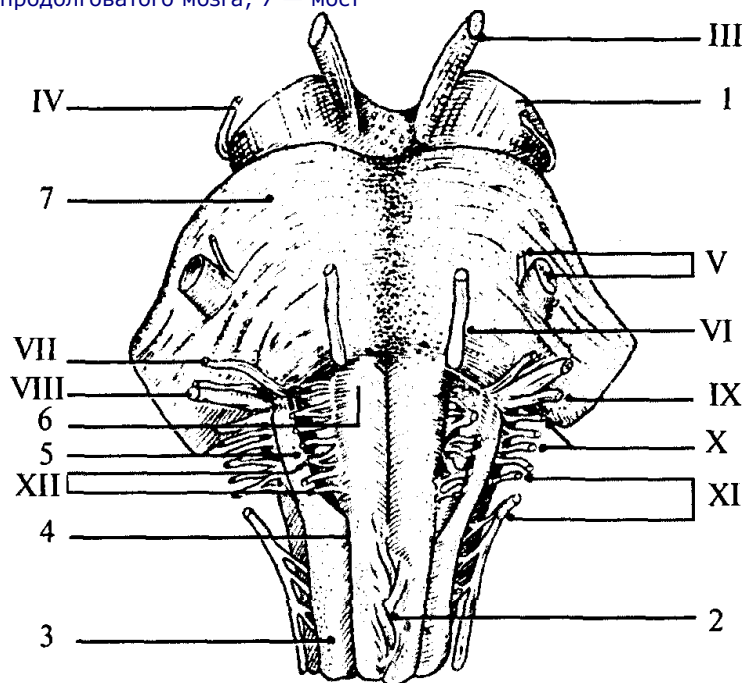
зом, на уровне продолговатого мозга ликвор желудочков мозга и спинномозговая жидкость объединяются в единую систему.

С дорсальной поверхности продолговатого мозга от спинного мозга вдоль срединно-задней борозды поднимаются канатики нежного пучка (рис. 25, 13), латеральнее идут клиновидные канатики (рис. 25, 12). Канатики заканчиваются бугорками ядер Голля (нежного) и Бурдаха (клиновидного) (рис. 25, 10, 17) на уровне нижнего угла ромбовидной ямки. От бугорков Голля и Бурдаха рострально идут веревчатые тела (*corpus restiforme*), которые являются латеральными стенками IV желудочка. Они переходят в нижние *ножки мозжечка* (*pedunculus cerebellaris inferior*) (рис. 25, 6).

52

**Рис. 26. Ствол мозга с вентральной стороны (римскими цифрами обозначены места выхода черепно-мозговых нервов):**

III — глазодвигательный нерв; IV — блоковый нерв; V — тройничный нерв; VI — отводящий нерв; VII — лицевой нерв; VIII — предверно-улитковый нерв (слуховой); IX — языкоглоточный нерв; X — блуждающий нерв; XI — добавочный нерв; XII — подъязычный нерв; 1 — ножка мозга (средний мозг); 2 — перекрест пирамид (верхний шейный отдел спинного мозга); 3 — боковой канатик; 4 — передняя боковая борозда; 5 — олива; 6 — пирамида продолговатого мозга; 7 — мост



На вентральной поверхности продолговатого мозга нисходящие кортикоспинальные проводящие пути образуют расширяющиеся валики — *пирамиды* (*pyramis*) (рис. 26, 6), лежащие по обе стороны от передней щели. Латеральнее от них расположены вздутия, называемые *оливами* (*oliva*), которым внутри соответствуют ядра серого вещества (рис. 26, 5).

От продолговатого мозга отходят IX-XII пары черепно-мозговых нервов (рис. 26; 27):

IX — языкоглоточный нерв (я. *glossopharyngeus*),

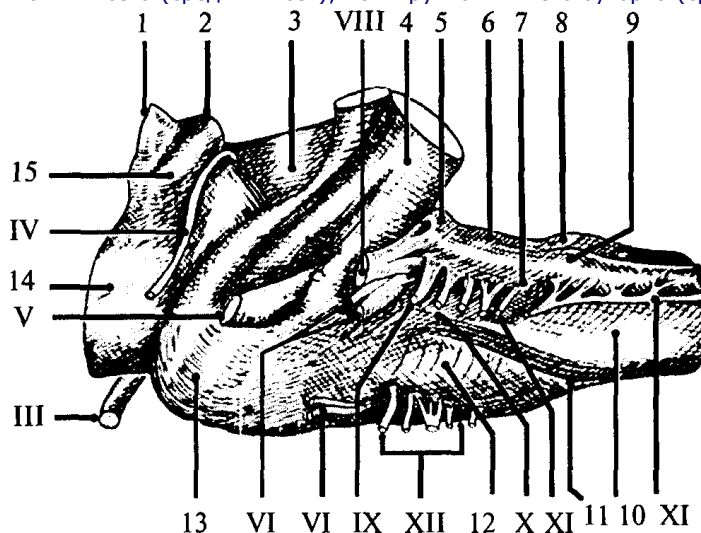
X — блуждающий нерв (*n. vagus*),

XI — добавочный нерв (*n. accessorius*),

XII — подъязычный нерв (*n. hypoglossus*).

**Рис. 27. Ствол мозга сбоку. Мозжечок убран (римскими цифрами обозначены места выхода черепно-мозговых нервов):**

III — глазодвигательный нерв; IV — блоковый нерв; V — тройничный нерв; VI — отводящий нерв; VII — лицевой нерв; VIII — предверно-улитковый нерв (слуховой); IX — языкоглоточный нерв; X — блуждающий нерв; XI — добавочный нерв; XII — подъязычный нерв; 1 — верхний бугорок четверохолмия (средний мозг); 2 — нижний бугорок четверохолмия (средний мозг); 3 — верхняя ножка мозжечка; 4 — средняя ножка мозжечка; 5 — слуховой бугорок; 6 — нижняя ножка мозжечка; 7 — задняя боковая борозда; 8 — бугорок нежного ядра; 9 — бугорок клиновидного ядра; 10 — пирамида; 11 — передняя боковая борозда; 12 — олива; 13 — мост; 14 — ножки мозга (средний мозг); 15 — ручка нижнего бугорка (средний мозг)



### **Языкоглоточный нерв**

*Языкоглоточный нерв* включает чувствительные, двигательные и парасимпатические ветви. Он выходит из продолговатого мозга через латеральную щель.

### **Блуждающий нерв**

*Блуждающий нерв* является самым значительным нервом парасимпатического отдела нервной системы. Это смешанный нерв.

### **Добавочный и подъязычный нервы**

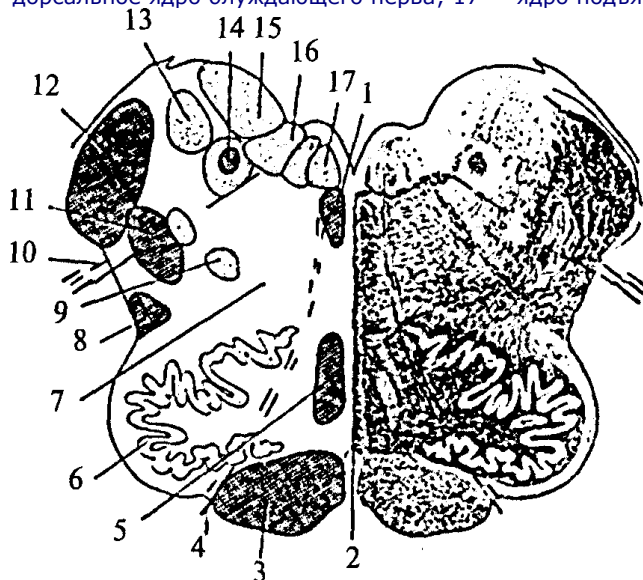
*Добавочный* и *подъязычный нервы* чисто двигательные нервы. Добавочный нерв имеет веточки, выходящие из шейных сегментов спинного мозга.

Структурная организация продолговатого мозга отличается от организации спинного мозга. Скопления клеток — ядра продолговатого мозга — перемежаются с пучками волокон, которые не всегда имеют поверхностное расположение. Чувствительные (сенсорные) ядра черепно-мозговых нервов располагаются дорсолатерально, двигательные (моторные) — вентрально, вегетативные ядра за-

### Рис. 28. Поперечный разрез продолговатого мозга.

Левая половина — схема расположения ядер (обозначены светлым) и проводящих путей (обозначены темным):

1 — задний продольный пучок; 2 — шов; 3 — пирамида; 4 — корешок подъязычного нерва; 5 — медиальная петля (осязательный путь); 6 — ядро оливы; 7 — ретикулярная формация; 8 — спиноталамический тракт; 9 — двойное ядро; 10 — корешок блуждающего нерва; 11 — дорсальный продольный пучок; 12 — нижние ножки мозжечка; 13 — ядро Дейтерса; 14 — одиночный (солитарный) тракт и его ядро; 15 — верхнее вестибулярное ядро; 16 — дорсальное ядро блуждающего нерва; 17 — ядро подъязычного нерва



нимают промежуточное положение. Кроме ядер черепно-мозговых нервов в продолговатом мозге расположены ядра, на которых переключается сенсорная информация (ядра оливы, ядра Голля и Бурдаха), и ядра ретикулярной формации, а также дыхательный, сосудодвигательный и пищеварительные центры (рис. 28).

В продолговатом мозге и других стволовых отделах мозга (Варолиевом мосту и среднем мозге) расположена особая клеточная структура — *ретикулярная формация* (рис. 28, 7). В функциональном отношении ретикулярная формация ствола представляет собой единую структуру. Название этой структуры отражает ранние представления о том, что отдельные нейроны ретикулярной формации имеют обширные связи друг с другом и образуют нечто подобное нейропилю, в котором возбуждение распространяется диффузно,

55

подобно тому, как это происходит в нервной системе кишечнорастворимых. Однако в дальнейшем эти представления не подтвердились.

Четких границ между отдельными ретикулярными и неретикулярными группами клеток не установлено, однако выделено до 98 ядерных групп, относящихся к ретикулярной формации. Основными ядрами являются: ядра шва и гигантоклеточное ядро продолговатого мозга, центральное и ретикулярное ядра моста.

Клетки ретикулярной формации очень разнообразны по форме и величине. Для них характерно наличие значительно разветвленного дендритного дерева и длинных аксонов. Афферентные входы ретикулярная формация получает как по коллатералям восходящих (сенсорных) путей, так и от вышележащих структур, в том числе от коры больших полушарий и мозжечка. Таким образом, ретикулярная формация интегрирует влияние большого числа мозговых структур. В свою очередь сама она оказывает влияние как на вышележащие, так и на нижележащие структуры.

Нисходящие и восходящие волокна ретикулярной формации покидают ядра на всем ее протяжении, не имея четких пространственных разграничений. Кроме того, существуют аксоны, которые Т-образно ветвятся. Одна из ветвей идет вниз, а другая — в верхние отделы головного мозга.

Нисходящие волокна образуют *ретикулоспинальный тракт*. Через него ретикулярная формация оказывает влияние как на двигательную деятельность спинного мозга (осуществление спинальных рефлексов), так и на вегетативную регуляцию (сосудодвигательная, дыхательная, пищеварительная функции). Ретикулярная формация воздействует на соматические и вегетативные центры в двух противоположных направлениях: торможения и возбуждения.

Восходящие влияния ретикулярной формации направлены на регуляцию деятельности коры

больших полушарий. Большинство ретикулярных волокон достигает коры через переключение в неспецифических ядрах таламуса. Действие восходящих ретикулярных влияний заключается в широкой активации корковых структур. Торможение активности ретикулярной формации ведет к наступлению сна, активация ее приводит к реакции пробуждения.

Характерной особенностью нейронов ретикулярной формации является их высокая чувствительность к химическим факторам. Такие факторы, как уровень углекислого газа и кислорода, содержание адреналина, ацетилхолина и серотонина, относительно небольшие концентрации фармакологических веществ, изменяют актив-

56

ность нейронов ретикулярной формации, а вместе с этим и ее влияние на кору больших полушарий, соматические и вегетативные рефлексы.

### **Филогенез.**

**Филогенез.** В филогенезе развитие продолговатого мозга определяется развитием чувствительных органов боковой линии, слуха, тактильной чувствительности тела. У всех позвоночных животных, кроме млекопитающих, в продолговатом мозге расположены ядра V— XII пар нервов. Развитие органов боковой линии и слуха определяет утолщение дорсальной части боковой стенки продолговатого мозга. У человека из этих структур остаются слуховые бугорки.

Вентральные структуры продолговатого мозга развиваются благодаря связям вышележащих отделов (коры больших полушарий) с двигательными структурами спинного мозга. Поэтому у низших позвоночных пирамиды отсутствуют, а у млекопитающих становятся ясно различимы. Оливы появляются только у высших обезьян. Поскольку наибольший кортикальный контроль над двигательными структурами наблюдается у человека, у него же наиболее выражены и пирамиды, и оливы.

Филогенетически ретикулярная формация является древней структурой. У низших позвоночных она распространена по всей центральной нервной системе. У высших позвоночных эта структура хорошо представлена только в стволовых отделах мозга, так как функцию регуляции берут на себя конечный мозг и мозжечок.

### **Онтогенез.**

**Онтогенез.** В онтогенезе продолговатый мозг является производным ромбовидного мозгового пузыря (*rhombencephalon*), который делится на задний (*metencephalon*) и добавочный мозг (*myelencephalon*). Полость ромбовидного мозга не делится и остается общей для продолговатого и заднего мозга — ГУ желудочком. Добавочный мозг развивается в продолговатый. Продолговатый мозг формируется так же, как и спинной. С дорсальной стороны он имеет крыловидные пластинки, между ними крышу, с вентральной стороны — базальные пластины и дно. Однако крыловидные пластинки расходятся, крыша растягивается и становится очень тонкой. В ней образуется сосудистое сплетение, которое заметно уже на 6-й неделе развития.

В структурах продолговатого мозга формируются ядра черепно-мозговых нервов. Причем почти все ядра нервов (тройничного, отводящего, лицевого, слухового), принадлежащие во взрослом состоянии мосту, закладываются первоначально в ростральных отделах продолговатого мозга, и только позже они перемещаются в структуры заднего мозга.

57

Сосудистое сплетение IV желудочка на начальных этапах эмбрионального развития человека представляет собой сплошную пластинку. В дальнейшем она прорывается, образуя отверстия: места сообщения между полостью IV желудочка и полостью подпаутинного пространства.

## **6.2.2. Задний мозг**

Задний мозг развивается из заднемозгового пузыря (*metencephalon*), являющегося производным ромбовидного пузыря (*rhombencephalon*). Вентральная часть заднего мозга представляет собой продолжение стволовых структур и называется Варолиев мост. Варолиев мост несет в своем составе полость заднего мозга — часть ромбовидной ямки. Крыша ромбовидной ямки претерпевает значительные изменения и развивается в мозжечок, представляющий собой дорсальный вырост заднего мозга.

### **6.2.2.1. Варолиев мост**

Варолиев мост (*pons Varolii*) — это вентральная часть заднего мозга. Сам мост образует структуры ростральной части дна IV желудочка. Дорсальная поверхность моста представляет собой верхний

треугольник ромбовидной ямки. Полость ромбовидной ямки рострально сужается и переходит в водопровод среднего мозга. Сверху полость ромбовидной ямки прикрыта верхним мозговым парусом, который вместе с нижним мозговым парусом и сосудистым сплетением образует крышу IV желудочка, имеющую вид шатра. Латеральные стенки IV желудочка в области моста образованы средними и верхними ножками мозжечка (см. рис. 25, 33).

Вентральная поверхность Варолиева моста представляет собой мощную поперечно-волокнистую выпуклость белого вещества. По центру вентральной поверхности моста проходит глубокая борозда — канавка основной артерии мозга (*sulcus basillaris*). Латерально вентральная выпуклость переходит в мощные средние ножки мозжечка (см. рис. 25, 5; 27, 4).

От Варолиева моста отходят четыре пары черепно-мозговых нервов (см. рис. 26; 27).

V — тройничный нерв (*n. trigeminus*);

VI — отводящий нерв (*n. abducens*);

VII — лицевой нерв (*n. facialis*);

VIII — предверно-улитковый, или слуховой, нерв (*n. vestibulocochlearis*).

58

На поперечных срезах, как и в продолговатом мозге, видны белое вещество и ядра серого вещества. Поперечные волокна, составляющие трапециевидное тело, делят толщу моста на более крупную вентральную (основание моста) и дорсальную (покрышка моста) части. В вентральной части преобладает белое вещество проводящих путей, являющихся продолжением проводящих путей ножек среднего мозга. Серое вещество вентральной части моста образует собственные ядра моста (ядра основания моста). В этих ядрах заканчиваются идущие из коры больших полушарий нисходящие кортикостомовые пути и коллатерали от кортикоспинальных путей. От собственных ядер моста отходят волокна, которые переходят на противоположную сторону и образуют трапециевидные тела, переходящие в средние ножки мозжечка.

Дорсальная часть моста является непосредственным продолжением продолговатого мозга. В ней располагаются переключательные ядра сенсорных систем, ядра черепно-мозговых нервов и ретикулярной формации.

### В филогенезе

В филогенезе у низших позвоночных животных Варолиев мост не отделен четко от продолговатого мозга. Он обособляется только у млекопитающих. Это происходит с развитием коры и нисходящих из нее проекционных путей. Вместе с этим растет количество собственных ядер вентральной части моста. Это обуславливает появление и развитие средних ножек мозжечка и его полушарий. Особенно значительно вентральные части моста и средние ножки мозжечка выражены у человека.

### В онтогенезе

В онтогенезе мост, как отдел заднего мозга, происходит из ромбовидного мозгового пузыря. На стадии пяти мозговых пузырей ромбовидный мозг делится на добавочный (*myelencephalon*), из которого развивается продолговатый мозг, и задний мозг (*metencephalon*). Крыша заднего мозга преобразуется в мозжечок, а дно и стенки его становятся структурами моста. Полость ромбовидного мозга остается общей для продолговатого мозга и моста и является полостью IV желудочка.

Почти все ядра черепно-мозговых нервов моста закладываются в ростральных отделах продолговатого мозга. Их перемещение в мост происходит после образования мозгового изгиба. На 7-й неделе развития эмбриона клетки крыловидной пластинки продолговатого мозга мигрируют в ростровентральном направлении и образуют на вентральной поверхности моста понтобульбарное тело, которое позже превращается в собственные ядра моста.

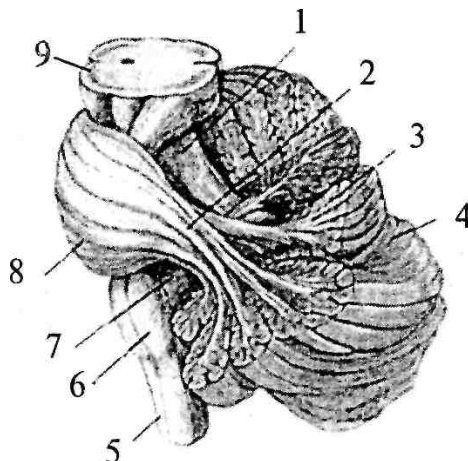
59



### 6.2.2.2. Мозжечок

**Рис. 29. Расположение мозжечка на стволе мозга (часть ткани мозжечка убрана):**

1 — верхняя ножка мозжечка; 2 — средняя ножка мозжечка; 3 — лист (долька мозжечка); 4 — левое полушарие мозжечка; 5 — спинной мозг; 6 — продолговатый мозг; 7 — нижняя ножка мозжечка; 8 — мост; 9 — средний мозг

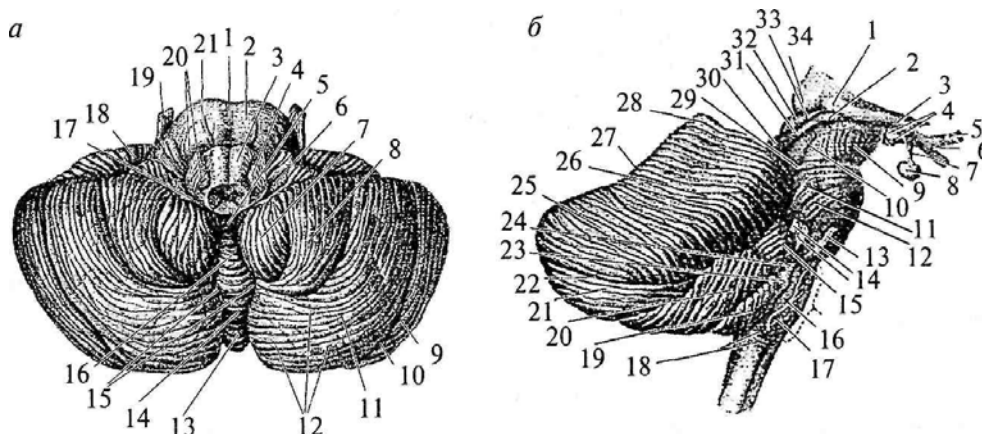


Мозжечок (*cerebellum*) располагается на дорсальной поверхности ствола мозга. Вентральная поверхность мозжечка прилежит к парусам IV желудочка и тесно связана со ствольными структурами тремя парами мозжечковых ножек: с продолговатым мозгом нижними ножками (*pedunculus cerebellaris inferior*) (рис. 29, 7), с мостом средними ножками (*pedunculus cerebellaris medius*) (рис. 29, 2) и со средним мозгом — верхними ножками (*pedunculus cerebellaris superior*) (рис. 29, 1). Наиболее мощными являются средние ножки. Все ножки выходят из мозжечка рядом, а потом верхние ножки направляются к среднему мозгу вместе с верхним мозговым парусом, а нижние — к продолговатому мозгу вместе с нижним мозговым парусом. Рострально над мозжечком лежат затылочные доли большого мозга, которые заходят за его дорсальные границы мозжечка. Мозжечок отделен от большого мозга глубокой поперечной щелью мозга. Он, как и большой мозг, покрыт тремя оболочками.

Анатомически мозжечок человека состоит из трех основных частей: двух полушарий (*hemi-sphera cerebelli*) и соединяющей их средней части — червя (*vermis cerebelli*). Поверхность мозжечка изрезана глубокими ветвящимися бороздами. Глубокие борозды мозжечка делят полушария и червь на дольки, которые объединяются в доли: верхние, задние и нижние. Доли отделяются друг от друга щелями.

Между обоими полушариями мозжечка располагается изрезанная узкими, параллельно идущими бороздами средняя часть — *червь* (см. рис. 30а, 13). На нем различают верхнюю поверхность — верхний червячок, и нижнюю — нижний червячок. Две продольно идущие бороздки на каждой поверхности мозжечка отделяют верхний и нижний червячки от полушарий

**Рис. 30. Мозжечок:**



вид снизу (о): 1 — борозда основной артерии; 2 — Варолиев мост; 3 — пирамида продолговатого мозга; 4 — олива; 5 — узелок червя; 6 — сосудистое сплетение IV желудочка; 7 — миндалина мозжечка; 8 — двубрюшная доля мозжечка; 9 — верхняя полулунная доля мозжечка; 10 — горизонтальная борозда мозжечка; 11 — нижняя полулунная доля; 12 — извилины мозжечка; 13 — бугор червя; 14 — пирамида червя; 15 — долинка мозжечка; 16 — язычок червя; 17 — ножка клочка; 18 — клочок; 19 — тройничный нерв; 20 — корешки языкоглоточного и блуждающего нервов; 21 — отводящий нерв;

вид справа (б): 1 — латеральное коленчатое тело; 2 — медиальное коленчатое тело; 3 — зрительный тракт; 4 — мамиллярные тела; 5 — зрительный нерв; 6 — хиазма; 7 — воронка; 8 — гипофиз; 9 — ножка мозга; 10 — латеральная борозда среднего мозга; 11 — тройничный нерв; 12 — косой пучок моста; 13 — отводящий нерв; 14 — слуховой и лицевой нервы; 15 — клочок; 16 — олива; 17 — подъязычный нерв; 18 — наружные дугообразные волокна; 19 — миндалина мозжечка; 20 — двубрюшная доля мозжечка; 21 — нижняя полулунная доля мозжечка; 22 — горизонтальная борозда мозжечка; 23 — блуждающий нерв; 24 — языкоглоточный нерв; 25 — верхняя полулунная доля; 26 — четырехугольная доля; 27 — скат; 28 — вершина; 29 — борозда блокового нерва; 30 — нижние бугры четверохолмия; 31 — нижние ручки четверохолмия; 32 — верхние бугры четверохолмия; 33 — верхние ручки четверохолмия; 34 — подушка мозжечка. На верхнем и нижнем червячках различают доли, которые состоят из нескольких извилин (рис. 29, 3).

*Верхний червячок* спереди назад состоит из следующих долей:

- 1) язычок мозжечка (рис. 30а, 16);
- 2) центральная доля (рис. 33, 23);
- 3) бугор (рис. 30а, 13);
- 4) лист червя, в виде очень узкой долики располагающейся сзади, на границе перехода верхнего червячка в нижний (рис. 29, 3).

61

На *нижнем червячке*, в направлении спереди назад, различают следующие доли:

- 1) узелок (рис. 33, 20, к передним отделам которого присоединяется задний мозговой парус);
- 2) втулочка червя;
- 3) пирамида червя (рис. 33, 16).

На *верхней поверхности полушарий мозжечка* отмечают следующие борозды и долики.

Четырехугольная доля (*lobulus quadrangularis*) (рис. 30б, 26) разделяется передней верхней бороздой (*sulcus superior anterior*) на переднюю и заднюю части. Четырехугольная доля ограничивается задней верхней бороздой от верхней полулунной долики (*lobulus semilunaris superior*) (рис. 30б, 25).

Впереди от *lobulus quadrangularis* залегают небольшие извилины, так называемые крылья центральной долики. Снизу и спереди от последних лежат небольшие участки мозжечка — связи язычка (*vinculo lingulae*).

На *нижней поверхности полушарий мозжечка* располагаются следующие борозды и долики.

Группа концентрически расположенных извилин образует миндалину (*tonsilla*) (рис. 30а, 7; 30б, 19). Снаружи и сзади от миндалины залегает двубрюшная доля (*lobulus biventer*) (рис. 30а, 8, 30б, 20). Двубрюшная доля соответствует пирамиде червячка.

Снаружи от миндалины и спереди от двубрюшной долики располагается наиболее выступающая спереди часть нижней поверхности мозжечка — клочок (*flocculus*) (рис. 30а, 18; 30б, 15).

Сзади от двубрюшной долики лежит нижняя полулунная доля (*lobulus semilunaris inferior*) (рис. 30а, 11; 30б, 21).

Нейронная организация мозжечка существенно отличается от таковой стволовых структур. Основная масса нейронов сосредоточена на поверхности и создает *кору мозжечка* (*cortex*

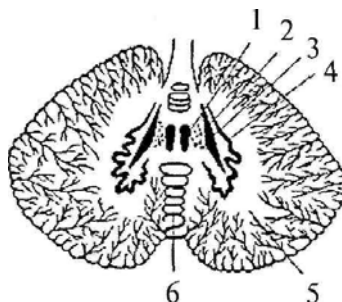
*cerebelli*). Площадь ее велика, так как кора имеется и на боковых поверхностях борозд (около 80%).

Притом что масса мозжечка составляет лишь 1/9 массы обоих больших полушарий, площадь поверхности его коры равна площади поверхности одного из них. Серое вещество коры, расположенное на поверхности ветвящихся борозд, пронизывает, как дерево, белое вещество. Поэтому рисунок, образуемый серым и белым веществом на срезах мозжечка, называют *древом жизни* мозжечка. В глубине белого вещества имеются скопления серого вещества —

62

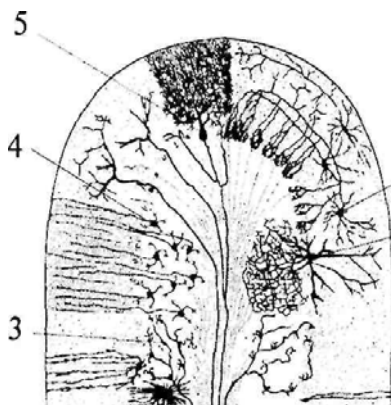
### Рис. 31. Ядра мозжечка:

1 — ядро шатра; 2 — шаровидное ядро; 3 — пробковидное ядро; 4 — зубчатое ядро; 5 — полушария мозжечка; 6 — червь мозжечка



### Рис. 32. Схема строения коры мозжечка:

1 — звездчатая клетка; 2 — клетка Гольджи; 3 — моховидные волокна; 4 — клетки-зерна; 5 — клетка Пуркинье



парные ядра мозжечка (*nucleus cerebelli*). В черве по обеим сторонам от средней линии имеются два ядра шатра (*nucleus fastigii cerebelli*) (рис. 31, 1), латеральное ядер шатра в полушариях мозжечка наблюдаем шаровидные ядра (*nucleus globosus cerebelli*) (рис. 31, 2). Латеральное последних, в полушариях имеются пробковидные ядра (*nucleus emboliformis*) (рис. 31, 3), а еще дальше — самые крупные ядра полушарий, зубчатые (*nucleus dentatus*) (рис. 31, 4), представляющие собой волнообразно изгибающуюся пластинку серого вещества.

Кора мозжечка четко разделена на три слоя (рис. 32):

1) наружный — *молекулярный слой* (*stratum moleculare*); В нем находятся аксоны и дендриты клеток нижележащих слоев, а также звездчатые и корзинчатые клетки (рис. 32, 1).

2) средний — *ганглиозный слой* (*stratum ganglionaris*);

Образован крупными грушевидными клетками Пуркинье, имеющими мощное, сильно ветвящееся дендритное дерево в молекулярном слое (рис. 32, 5).

3) внутренний — *зернистый слой* (*stratum granulosum*).

Аксоны клеток-зерен направляются в молекулярный слой, где Т-образно ветвятся и вступают в синаптические контакты с дендритами клеток Пуркинье, корзинчатых и звездчатых клеток (рис. 32, 4).

Дендритное дерево клеток Пуркинье располагается в плоскости, перпендикулярной оси

63

борозды, а аксоны клеток-зерен — параллельно ей. На одну клетку Пуркинье приходится около 5 тыс. клеток-зерен. На соме и дендритах клеток Пуркинье заканчиваются еще и аксоны звездчатых

и корзинчатых клеток, а также так называемых лазающих волокон от ядер оливы (пришедших к коре мозжечка по оливо-мозжечковым путям). Остальные афферентные пути заканчиваются в коре мозжечка в виде моховидных волокон (рис. 32, 5) на клетках-зернах, а также на звездчатых и корзинчатых клетках. Эфферентные выходы из коры мозжечка созданы аксонами клеток Пуркинье, заканчивающимися на клетках подкорковых ядер мозжечка. Из аксонов клеток ядер мозжечка состоят эфференты мозжечка, связывающие его с другими отделами ЦНС.

Афферентные и эфферентные волокна образуют в совокупности три пары мозжечковых ножек. Через нижнюю пару ножек мозжечок получает афференты от дорсального спинномозжечкового пути Флексинга, здесь проходят оливо-мозжечковый путь, пути от вестибулярных ядер VIII пары нервов и ядер V, VII, IX и X пар черепно-мозговых нервов, а также от ядер Голля и Бурдаха продолговатого мозга. Через нижние ножки выходит лишь один эфферентный путь от ядер шатра к вестибулярным ядрам продолговатого мозга. Средние ножки имеют только афферентные волокна, идущие от собственных ядер моста, а также коллатерали от кортикоспинальных путей. Через эти ножки различные отделы коры больших полушарий (лобные, височные и затылочные) связаны с мозжечком, так как на собственных ядрах моста заканчиваются корково-мостовые нисходящие пути. Через верхние ножки мозжечок получает афферентные волокна от вентрального спинномозжечкового пути Говерса, а также от передних бугров четверохолмия. Основную же массу передних ножек составляют эфферентные волокна, идущие к красному ядру, ретикулярным ядрам и буграм четверохолмия среднего мозга, к таламическим и гипоталамическим ядрам промежуточного мозга. Через таламические ядра мозжечок связан с корой больших полушарий, а через красные ядра, ядра ретикулярной формации и вестибулярные ядра — со спинным мозгом.

### Филогенез.

**Филогенез.** В ряду позвоночных животных наиболее примитивным является мозжечок круглоротых. Он представляет собой пластинку с наружным слоем волокон и внутренним клеточным слоем, которая связана с органом боковой линии и с вестибулярными ядрами. В дальнейшем развитие мозжечка было определено

64

совершенствованием вестибуломозжечковых связей. Поэтому у рыб мозжечок развивается так, что становится высшей интегративной структурой. Мозжечок рыб состоит из тела и двух небольших возвышений. Возвышения имеются уже у круглоротых. Их называют древним мозжечком, а тело — старым мозжечком. При выходе животных на сушу мозжечок вначале редуцируется (у амфибий), а потом вновь развивается в мощную мозговую структуру (у рептилий и птиц). Развитие идет по пути совершенствования связей спинного мозга с мозжечком и ослабления связей с вестибулярной системой. У высших рептилий (крокодилов) и птиц формируется кора мозжечка, имеющая два слоя клеток: гранулярный и молекулярный (с клетками Пуркинье). Тело мозжечка делится на три доли: переднюю, среднюю и заднюю. У млекопитающих в мозжечке возникают структуры, тесно связанные с корой больших полушарий — новый мозжечок. Впервые появляются полушария мозжечка, а также его средние ножки. Они образуются из тела мозжечка низших позвоночных. У грызунов в мозжечке появляются три подкорковых ядра (шатра, зубчатое и срединное). И только у приматов срединное ядро распадается на шаровидное и пробковидное. Наибольшего развития достигает зубчатое ядро.

Развитый мозжечок высших млекопитающих состоит из трех частей: древний (*paleocerebellum*) контролирует вестибулярную функцию (его каудальные отделы); старый (*archicerebellum*) связан со спинным мозгом (передняя доля) и новый (*neocerebellum*) — с корой больших полушарий.

### Онтогенез.

**Онтогенез.** В онтогенезе мозжечок развивается из мозжечковой пластинки, являющейся крышей заднемозгового пузыря (*metencephalon*). Полушария мозжечка образуются из боковых частей, а из средней части этой пластинки формируется червь.

### 6.2.3. Средний мозг

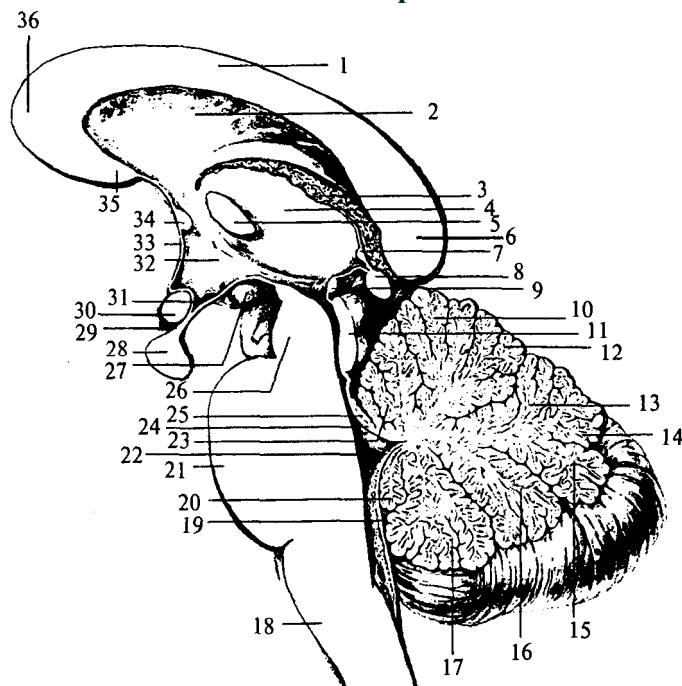
Средний мозг (*mesencephalon*) является верхней частью мозгового ствола. Средний мозг делят на дорсальную часть — крышу мозга (*tectum*) и вентральную — ножки мозга (*pedunculi cerebri*) (рис. 33, 26; 34, 5). Полость среднего мозга представлена узким каналом — *Сильвиевым водопроводом* (*aqueductus cerebri*), который соединяет III и IV мозговые желудочки (рис. 34, 1).

*Крыша среднего мозга*, или пластинка четверохолмия (рис. 33, 11) образована двумя верхними (*colliculi superior*) (см. рис. 36, 8a) и двумя

65



**Рис. 33. Сагиттальный срез ствола мозга:**



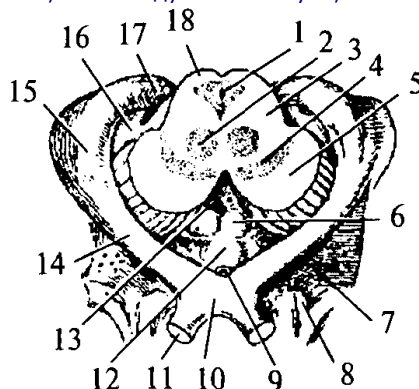
1 — ствол мозолистого тела; 2 — прозрачная перегородка; 3 — сосудистое сплетение III желудочка; 4 — таламус; 5 — межталамическое сращение; 6 — валик мозолистого тела; 7 — комиссура поводка; 8 — шишковидная железа; 9 — задняя комиссура; 10 — вершина мозжечка; 11 — четверохолмие; 12 — скат; 13 — червь мозжечка; 14 — листок червя; 15 — бугор червя; 16 — пирамида червя; 17 — язычок червя; 18 — продолговатый мозг; 19 — нижний мозговой парус; 20 — узелок; 21 — Варолиев мост; 22 — полость IV желудочка; 23 — центральная доля; 24 — верхний мозговой парус; 25 — язычок мозжечка; 26 — ножки среднего мозга; 27 — мамиллярное тело; 28 — гипофиз; 29 — воронка; 30 — хиазма; 31 — углубление воронки; 32 — гипоталамус; 33 — конечная пластинка; 34 — передняя комиссура; 35 — клюв мозолистого тела; 36 — колено мозолистого тела

нижними холмиками (*colliculi inferior*) (рис. 36, 86). От каждой пары холмиков в направлении промежуточного мозга отходят проводящие пути — пары ручек холмиков (*branchii colliculus*) (рис. 305, 31, 33). Ручки верхних холмиков заканчиваются в латеральных коленчатых телах (рис. 34, 15), а нижних — в медиальных коленчатых телах промежуточного мозга (рис. 34, 76).

66

**Рис. 34. Разрез среднего мозга (изображены примыкающие к нему части промежуточного мозга):**

1 — Сильвиев водопровод; 2 — красное ядро; 3 — покрышка среднего мозга; 4 — черная субстанция; 5 — ножки среднего мозга; 6 — сосцевидные тела; 7 — переднее продырявленное пространство; 8 — обонятельный треугольник; 9 — воронка; 10 — зрительный перекрест; 11 — зрительный нерв; 12 — серый бугор; 13 — заднее продырявленное пространство; 14 — зрительный тракт; 15 — латеральное коленчатое тело; 16 — медиальное коленчатое тело; 17 — подушка таламуса; 18 — крыша среднего мозга



На основании мозга, впереди моста лежат *ножки мозга* — два симметричных толстых расходящихся валика, которые упираются в большие полушария (рис. 34, 5). Между ножками имеется межножковая ямка (*fossa interpeduncularis*), закрытая *задним продырявленным пространством* (*substantia perforata posterior*) (рис. 34, 13). На медиальной поверхности каждой

ножки выходят волокна III пары глазодвигательного нерва (*III — n. oculomotorius*). Волокна IV пары блокового нерва (*IV — n. trochlearis*) отходят от-дорсальной поверхности среднего мозга. Оба нерва среднего мозга являются двигательными (рис. 26; 27; 35, 6).

На поперечном срезе среднего мозга выделяют три отдела:

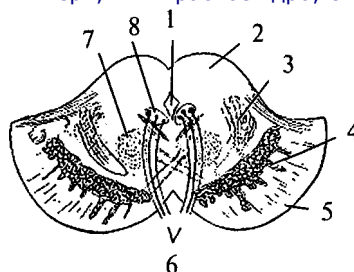
- 1) крыша среднего мозга (*tectum mesencephali*) (рис. 35, 2);
- 2) покрывка (*tegmentum mesencephali*) (рис. 34, 3);
- 3) основание ножек мозга (*basis pedunculi cerebri*) (рис. 35, 5).

Наружная поверхность крыши среднего мозга покрыта тонким слоем белого вещества, переходящим в ручки холмиков. Под этим слоем находятся ядра верхних (*nucleus colliculi superioris*) и нижних (*nucleus colliculi inferioris*) бугров четверохолмия. Ядра верхних бугров имеют слоистое строение. К ним приходят афферентные волокна от зрительного тракта, от спинного мозга по спинотектальным путям, а также коллатерали от латеральной и медиальной петель. Отходят эфферентные волокна к двигательным ядрам ствола и спинного мозга по тектобульбарным и тектоспинальным путям. Верхними ручками передние бугры связаны с латеральными коленчатыми телами. В ядрах нижних бугров заканчивается часть волокон латеральной петли. Эфферентными же волокнами они сплета-

67

### Рис. 35. Поперечный разрез через ножки мозга:

1 — Сильвиев водопровод; 2 — крыша среднего мозга; 3 — медиальная петля; 4 — черная субстанция; 5 — основание ножек; 6 — глазодвигательный нерв; 7 — красное ядро; 8 — ядро глазодвигательного нерва



ются с медиальными коленчатыми телами (по нижним ручкам), а также со спинным мозгом и мозговым стволом (по тектоспинальным и тектобульбарным путям).

Верхнее двуххолмие является подкорковым зрительным центром, а нижнее двуххолмие служит местом переключения слуховых путей и играет роль слухового подкоркового центра.

В покрывке среднего мозга имеются красные ядра (*nucleus ruber*) (рис. 34, 2; 35, 7), которые дают начало руброспинальному пути. В красных ядрах заканчиваются волокна верхних ножек мозжечка. Вокруг Сильвиева водопровода (рис. 34, 1) располагается центральное серое вещество (*substantia grisea centralis*). В нем находятся ядра ретикулярной формации среднего мозга, получающие коллатерали от проходящих здесь восходящих и нисходящих путей, а свои длинные аксоны направляющие к другим мозговым структурам и к коре больших полушарий. Ядра блокового нерва (IV пара) лежат в центральной части серого вещества, непосредственно у Сильвиева водопровода, на уровне нижних бугров четверохолмия. Под дном водопровода, на уровне верхних бугров четверохолмия, находятся ядра глазодвигательных нервов (III пара) (рис. 35, 5). Латерально и кверху от красных ядер находятся слои медиальных петель, идущих от покрывки моста.

Между покрывкой и основанием ножек располагается ядро, состоящее из клеток, богатых меланином, — черная субстанция (*substantia nigra*) (см. рис. 35, 4).

Основание ножек мозга лишено ядер и образовано нисходящими из коры больших полушарий корково-спинномозговыми, корково-мостовыми путями.

Средний мозг является первичным зрительным и слуховым центром, осуществляющим быстрые рефлекторные реакции (оборонительные и ориентировочные). Кроме того, красные ядра и черная субстанция являются ядрами, контролирующими тонус мускулатуры и движения.

68

### Филогенез.

**Филогенез.** У круглоротых средний мозг представлен крышей, имеющей связи с продолговатым мозгом. У ганоидных и костистых рыб развивается покрывка, где формируются ядра черепно-мозговых нервов, появляются связи с мозжечком. У амфибий развита крыша, представленная двуххолмием. У рептилий возникает красное ядро и формируется руброспинальный путь. У



млекопитающих появляется черная субстанция, крыша из двухолмия превращается в четверохолмие с сохранением зрительной функции за передним двухолмием и формированием слуховой функции в связи с задним двухолмием. Кроме того, устанавливаются связи среднего мозга с таламусом, базальными ганглиями и корой больших полушарий. В центральной части среднего мозга развивается массивная ретикулярная формация с множественными восходящими и нисходящими путями.

### Онтогенез.

**Онтогенез.** В онтогенезе средний мозг формируется из среднего мозгового пузыря, стенки которого равномерно утолщаются, превращая его полость в узкий канал — водопровод.

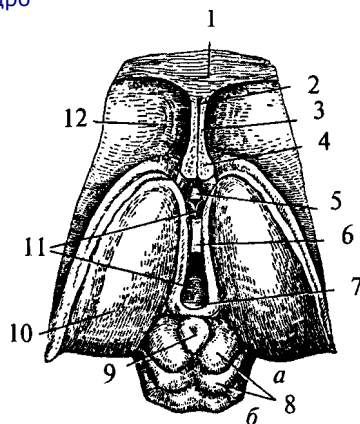
### 6.2.4. Промежуточный мозг

Промежуточный мозг (*diencéphalon*) каудально соединяется со средним мозгом, а рострально переходит в большие полушария конечного мозга. Полость промежуточного мозга представляет собой вертикальную щель, расположенную в срединной сагиттальной плоскости, это III мозговой желудочек (*ventriculus tertius*) (рис. 36, 11). Сзади он переходит в водопровод среднего мозга, а впереди соединяется с двумя боковыми желудочками больших полушарий посредством двух межжелудочковых отверстий Монро (*forâmena interventriculariâ*) (см. рис. 40, 16). Боковые стенки III желудочка образованы медиальными поверхностями правого и левого таламусов, дно — гипоталамусом и субталамусом. Передняя граница подходит к нисходящим колоннам свода (*columnae fornicis*) (рис. 36, 4), ниже к передней мозговой комиссуре (*comissura anterior*) (рис. 36, 5) и далее к конечной пластинке (*lamina terminalis*). Задняя стенка состоит из задней комиссуры (*comissura posterior*) над входом в водопровод мозга (рис. 36, 7). Крыша III желудочка состоит из эпителиальной пластинки. Над ней располагается сосудистое сплетение. Выше сплетения проходит свод, а еще выше — мозолистое тело (см. рис. 33, 1). По боковым стенкам III желудочка от межжелудочковых отверстий до входа в водопровод мозга проходят гипоталамические борозды,

69

**Рис. 36. Промежуточный и средний мозг (вид сверху):**

1 — мозолистое тело; 2 — полость прозрачной перегородки; 3 — прозрачная перегородка; 4 — свод (поперечный разрез передних ножек); 5 — передняя комиссура; 6 — межталамическое сращение; 7 — задняя комиссура; 8 — бугры четверохолмия (а — верхние, б — нижние); 9 — шишковидная железа; 10 — таламус; 11 — III желудочек; 12 — хвостатое ядро



отделяющие таламусы от гипоталамуса. Таламусы соединяются между собой в средней части III желудочка спайкой — межталамическим сращением (*adhesio interthalamica*) (см. рис. 33, 5; 36, 6). Промежуточный мозг включает в себя несколько структур: собственно зрительный бугор — таламус, метаталамус, гипоталамус, субталамус, эпиталамус, гипофиз.

#### 6.2.4.1. Таламус

Таламус (*thalamus*) — основная часть промежуточного мозга. Он составляет боковые стенки III желудочка (рис. 36, 70). Включает в себя собственно зрительный бугор и метаталамус (латеральные и медиальные коленчатые тела). Форма таламуса яйцевидная, узкая часть направлена назад. Выступающая задняя часть таламуса называется подушкой (*pulvinar*), а в передней части таламус имеет передний бугорок. Ниже и латеральнее подушки располагаются продолговато-овальные бугорки: медиальное (*corpus*

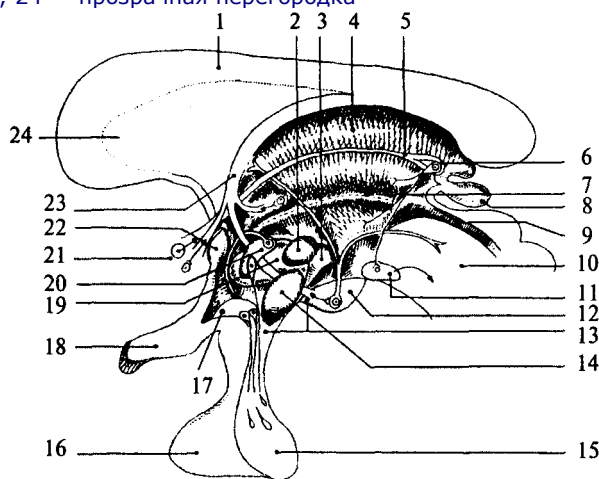
*geniculatum mediale*) и латеральное (*corpus geniculatum laterale*) коленчатые тела (см. рис. 305, 1, 2; 34, 15, 16). Медиальная поверхность таламуса образует боковую стенку III желудочка, верхняя и латеральная прилегают к внутренней капсуле больших полушарий, а нижняя граничит с гипоталамусом (см. рис. 42, 7).

Метаталамус (*metathalamus*) представлен коленчатыми телами, расположенными ниже и латеральнее подушки. Медиальное коленчатое тело выражено лучше, лежит под подушкой зрительного бугра и наряду с нижними буграми четверохолмия является подкорковым центром слуха (рис. 34, 16). Латеральное коленчатое тело — небольшое возвышение, лежащее на нижнелатеральной поверхности подушки. Оно вместе с верхними буграми четверохолмия является подкорковым зрительным центром (см. рис. 34, 75).

70

### Рис. 37. Схема основных ядерных групп промежуточного мозга:

1 — мозолистое тело; 2 — дорсомедиальное ядро гипоталамуса; 3 — заднее ядро гипоталамуса; 4 — дорсальные отделы таламуса; 5 — мозговая полоска зрительного бугра; 6 — уздечка; 7 — гипоталамическая борозда; 8 — эпифиз; 9 — Сильвиев водопровод; 10 — средний мозг; 11 — межножковое ядро; 12 — сосцевидное тело; 13 — серый бугор; 14 — вентромедиальное ядро гипоталамуса; 15 — нейрогипофиз; 16 — аденогипофиз; 17 — супраоптическое ядро гипоталамуса; 18 — хиазма; 19 — латеральное ядро гипоталамуса; 20 — паравентрикулярное ядро гипоталамуса; 21 — ядро прозрачной перегородки; 22 — передняя спайка; 23 — свод; 24 — прозрачная перегородка



В подушке и коленчатых телах находятся одноименные ядра. В наружные коленчатые тела входят так называемые зрительные тракты, которые являются зрительными путями, составленными уже перекрещенными аксонами ганглиозных клеток сетчатки. Внутренняя структура таламуса представляет собой ядерные скопления серого вещества, разделенного белым веществом. В таламусе имеется около 150 ядер (рис. 37). Их подразделяют на шесть групп: передняя, средней линии, медиальная, латеральная, задняя и претектальная.

В соответствии с функциями различают специфические и неспецифические ядра таламуса. Специфические, в свою очередь, представляют собой переключательные (сенсорные и несенсорные) и ассоциативные ядра. Аксоны клеток ядер таламуса подходят к определенным участкам коры. Переключательные ядра получают афференты от разных сенсорных систем или от других отделов мозга,

71

а свои афференты направляют к определенным проекционным зонам коры. В ассоциативных ядрах заканчиваются афференты от других таламических ядер, а аксоны их клеток идут к ассоциативным зонам коры.

Неспецифические ядра не имеют специфических афферентных связей с отдельными сенсорными системами, а их афференты устремляются диффузно ко многим участкам коры. Переключательные ядра зрительной и слуховой сенсорных систем — ядра латерального и медиального коленчатых тел, а соматосенсорной системы — заднее вентральное ядро таламуса. Ассоциативными ядрами являются латеральные и медиальные ядра подушки. Неспецифические ядра сосредоточены преимущественно в латеральной, медиальной и средней группах ядер таламуса. Таламус связан со всеми отделами ЦНС. Таламус участвует в переработке сенсорных стимулов, идущих к коре больших полушарий, а также регулирует цикл бодрствование — сон.

### 6.2.4.2. Гипоталамус

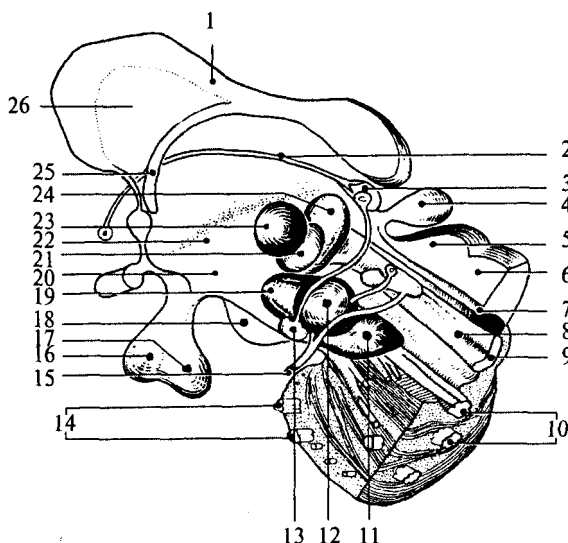
Гипоталамус (*hypothalamus*) — небольшое образование передне-нижней части промежуточного мозга, весом около 4 г (см. рис. 33, 32). Он образует дно III желудочка и отделяется от таламусов гипоталамическими бороздами (рис. 37, 7). На основании мозга между его ножками и сзади от перекреста зрительных нервов (хиазмы) видны основные структуры гипоталамуса. Серый бугор (*tuber cinereum*) расположен между сосцевидными телами и перекрестом зрительных нервов, с боков ограничен зрительными трактами (см. рис. 34, 12). Он соединен с воронкой (*infundibulum*) (см. рис. 34, 9), которая переходит вентральнее в ножку гипофиза и далее в гипофиз (*hypophysis*). За серым бугром следуют белого цвета парные круглые образования — сосцевидные тела (*corpora mamillaria*) (см. рис. 34, 6). Своей передней частью гипоталамус прилежит к конечной пластинке мозга, а передненижней — к зрительному перекресту. Сосцевидные тела граничат с задним продырявленным пространством (*substantia perforata posterior*). Эта часть поверхности мозга называется продырявленным пространством, потому что пронизана многочисленными сосудами. Серое вещество гипоталамуса образует ядра, которые подразделяются на пять групп: преоптическую, переднюю, среднюю, наружную и заднюю группы (рис. 37; 38).

Преоптическая группа включает медиальное и латеральное преоптические ядра, а также перивентрикулярное ядро. В переднюю

72

**Рис. 38. Схема основных ядерных групп промежуточного мозга и среднего мозга:**

1 — мозолистое тело; 2 — мозговая полоска зрительного бугра; 3 — уздечка; 4 — эпифиз; 5 — верхний бугорок четверохолмия; 6 — нижний бугорок четверохолмия; 7 — Сильвиев водопровод; 8 — медиальный продольный пучок; 9 — медиальная петля; 10 — пирамидный тракт; 11 — черное вещество среднего мозга; 12 — красное ядро; 13 — межножковое ядро; 14 — поперечные волокна моста; 15 — глазодвигательный нерв; 16 — аденогипофиз; 17 — нейрогофиз; 18 — сосцевидное тело; 19 — субталамическое ядро; 20 — гипоталамус; 21 — вентропостеромедиальное ядро таламуса; 22 — гипоталамическая борозда; 23 — центральное медиальное ядро таламуса; 24 — вентропостеролатеральное ядро таламуса; 25 — свод; 26 — прозрачная перегородка



73

группу входят: супраоптическое, супрахиазматическое и околожелудочковое ядра. Средняя группа — это вентромедиальные и дорсомедиальные ядра серого бугра. К наружной группе относят скопление серого вещества — латеральное гипоталамическое поле. Ядра задней группы — заднее гипоталамическое, латеральные и медиальные ядра сосцевидных тел: латеральное мамиллярное ядро меньше медиального.

Ядра гипоталамуса тесно связаны с другими мозговыми структурами. Так, ядра сосцевидных тел получают большое количество волокон из гиппокампа (структуры конечного мозга) через свод (*fornix*) и из покрышки среднего мозга через мамиллярную ножку.

Эфферентные волокна сосцевидных тел образуют их главный пучок (*tractus principalis*), или мамиллоталамический (Вик д'Азира), который направляется к переднему ядру таламуса, а мамиллосегментальный — к покрышке среднего мозга (в пучке Вик д'Азира проходит 0,7 млн волокон). Ядра боковых и средних групп гипоталамуса имеют двусторонние связи с базальными ядрами больших полушарий головного мозга. Ядра серого бугра получают афференты от

обонятельного мозга, а передняя группа ядер — от свода. Эфференты ядер гипоталамуса связывают их с таламусом, субталамусом и другими подкорковыми структурами. Особо следует выделить связи передней группы ядер с задней долей гипофиза (нейрогипофизом). Аксоны клеток этих ядер создают мощный пучок волокон, проходящих в ножке гипофиза (около 100 тыс. волокон образуют аксоны клеток супраоптического ядра).

В гипоталамусе следует различать три основные группы нейросекреторных клеток: 1) пептидергические; 2) либерин- и статиnergические; 3) моноаминергические. Однако это разделение весьма условно, так как одни и те же клетки могут синтезировать два типа нейрогормонов.

Паравентрикулярное и супраоптическое ядра связаны с нейрогипофизом путем прорастания в него аксонов нервных клеток, образующих эти ядра и формирующих гипоталамо-нейрогипофизарную систему. В супраоптическом и паравентрикулярном ядрах синтезируются два пептидных гормона, секретирующихся из нейрогипофиза. Это вазопрессин и окситоцин.

Гипоталамус является высшим подкорковым центром интеграции нервных и эндокринных влияний, вегетативных и эмоциональных компонентов поведенческих реакций и тем самым обеспечивает регуляцию постоянства внутренней среды.

### 6.2.4.3. Субталамус

Сзади от гипоталамуса, в задненижнем участке промежуточного мозга, в межнужковой его области над задним продырявленным пространством находится субталамус (*subthalamus*). В этой части промежуточного мозга у человека располагается *субталамическое ядро Люиса (nucleus subthalamicus Luisi)* (рис. 38, 19).

### 6.2.4.4. Эпиталамус

По границам эпителиальной пластинки и боковым стенкам III желудочка протянулись мозговые полоски, расширяющиеся

74

сзади в треугольники поводка (*trigonum habenularae*). В этих треугольниках серое вещество формирует ядра поводка (*nucleus habenulae*). Треугольники поводка направляются к середине дорсальной поверхности среднего мозга и переходят в поводки (*habenula*). Соединяясь, поводки образуют спайку, к задней поверхности которой прикреплено *шишковидное тело (corpus pineale)*, или *эпифиз (epiphysis)* (см. рис. 33, 8; 36, 9; 37, 8; 38, 4).

Эпифиз является железой внутренней секреции. Мозговые полоски, треугольники, поводки и эпифиз образуют эпиталамус (см. рис. 31, 34, 35). Эпифиз является железой внутренней секреции, контролирующей течение циркадианных ритмов и тормозящей активность половых желез до наступления периода полового созревания.

### 6.2.4.5. Гипофиз

Гипофиз (*hypophysis*), или нижний мозговой придаток, располагается на вентральной поверхности мозга в основании черепа в ямке турецкого седла (см. рис. 33, 28; 37, 15, 16; 38, 16, 17). После рождения, по мере роста и развития ребенка вес гипофиза увеличивается и к 14 годам достигает массы гипофиза взрослого человека: 0,7 г у девушек и 0,6 г у юношей. В период беременности масса гипофиза у женщин увеличивается до 1 г. Гипоталамус и гипофиз составляют единую функциональную систему, обеспечивающую совместную регуляцию функций нервным и гуморальным путем.

По своему строению и эмбриогенезу гипофиз не однороден. В гипофизе различают две главные части: нейрогипофиз и аденогипофиз, имеющие различное эмбриональное происхождение и строение.

#### Нейрогипофиз

*Нейрогипофиз* (см. рис. 37, 15; 38, 17) представляет собой производное дна воронки промежуточного мозга. Он находится в тесной морфологической и функциональной связи с гипоталамусом, в нем заканчиваются волокна гипоталамо-гипофизарного тракта, идущего от супраоптического и паравентрикулярного ядер гипоталамуса (см. рис. 37, 17, 20).

#### Аденогипофиз (передняя доля)

*Аденогипофиз* (передняя доля) развивается из эпителиального выпячивания (кармана Ратке) крыши кишечной трубки (см. рис. 37, 16; 38, 16). Передняя доля гипофиза имеет тесную



сосудистую связь с гипоталамусом. Здесь артерии ветвятся на капилляры, образуя плотное сплетение в форме мантии на поверхности срединного возвышения. Капиллярные ветви этого сплетения образуют вены, достигающие передней доли гипофиза, здесь вены

75

вновь распадаются на капилляры, пронизывающие всю долю. Вся эта сложная система кровеносных сосудов носит название портальной. По ней в аденогипофиз из гипоталамуса поступают пептидные гормоны (либерины и статины), регулирующие синтез и секрецию гормонов аденогипофиза. Нейрогипофиз имеет собственную, не зависящую от портальной системы, систему кровоснабжения.

В аденогипофизе секретируется *два типа гормонов — эффекторные*, т.е. реализующие свои свойства непосредственно в организме, и *тропные* — оказывающие регулирующее влияние на периферические железы внутренней секреции. Всего в аденогипофизе синтезируется шесть гормонов — гормон роста, пролактин, тиреотропин, адренокортикотропный гормон (АКТГ), фолликулостимулирующий гормон, лютеинизирующий гормон. Фолликулостимулирующий и лютеинизирующий гормоны объединяются в группу гонадотропных гормонов.

За последние годы было установлено, что практически все биологически активные вещества, секретируемые нейронами гипоталамо-гипофизарной системы, имеют пептидную природу.

### Филогенез.

**Филогенез.** В филогенезе структуры промежуточного мозга появляются и развиваются на разных его этапах. У низших позвоночных животных уже есть некоторые эпителиальные, метаталамические и гипоталамические структуры. У круглоротых таламус уже достаточно выражен и разделяется на дорсальную и вентральную части, включающие в себя несколько ядер. Гипоталамус является также выраженной структурой. У костистых рыб происходит усложнение в организации таламуса и дифференциация ряда ядерных групп. У амфибий и рептилий развиваются зрительные бугры. Они становятся специальными структурами и связывают средний мозг с конечным. У рептилий промежуточный мозг выполняет вместе с некоторыми структурами конечного мозга высшие интегративные функции. Дорсальный таламус у них отделяется от вентрального, на этом этапе выделяются четкие ядра с характерным строением и связями. В дорсальном таламусе их насчитывается девять, в вентральном — семь. В переднем отделе гипоталамуса у рептилий появляются зачатки супраоптического и паравентрикулярного ядер.

У птиц дифференциация ядер гипоталамуса хорошо выражена, тогда как таламус усложняется незначительно. Особенно бурно идет развитие дорсального таламуса у млекопитающих, так как он выполняет функцию основного коллектора сенсорных путей к

76

коре больших полушарий. У млекопитающих наряду с развитием релейных (переключательных) ядер таламуса развиваются ассоциативные ядра. Происходит усиленное развитие таламуса и формируется таламонеокортикальная система интеграции.

### Онтогенез.

**Онтогенез.** В онтогенезе структуры промежуточного мозга возникают из стенок второго мозгового пузыря (*diencephalon*) пятипузырной стадии развития головного мозга. Глазные пузырьки превращаются в глазные бокалы и глазные стебельки. Позже из них строятся сетчатка глаза и зрительные проводящие пути. Из боковых стенок второго пузыря формируются структуры дорсального (*thalamus*) и вентрального (*subthalamus*) таламусов. Верхней стенкой являются эпителиальные структуры, нижней — гипоталамус.

Из верхней части задней стенки развиваются забугорные структуры (*metathalamus*). В этой части мозговой трубки все структуры образуются во время онтогенеза из крыловидной пластинки (пограничная борозда и основная пластинка заканчиваются на уровне среднемозгового пузыря). Поэтому здесь не возникают ни моторные (двигательные), ни вегетативные ядра, а следовательно, нет и соответствующих черепно-мозговых нервов. Все ядра промежуточного мозга являются либо сенсорными (переключательными), либо интегративными (ассоциативными). Имеются здесь и неспецифические ядра.

Гипоталамус отделяется от соседних участков мозга на 2-м месяце внутриутробной жизни. Вслед за этим начинается формирование шести гипоталамических ядер, которые представляют собой скопление нейронов с определенными функциями. Дифференцировка входящих в них клеток продолжается до 6-го месяца внутриутробной жизни, а завершается еще позднее. В четырех из шести ядер вырабатываются гормоны, которые по системе сосудов направляются в аденогипофиз. Гипоталамо-аденогипофизарную систему составляют супрахиазматическое ядро,

вентромедиальное, дорсомедиальное и аркуатное ядра. Сосудистая система появляется на 14-й неделе в виде первых капиллярных петель, и ее формирование завершается к моменту рождения. Синтезируемые в этих ядрах регуляторные пептиды обнаруживаются в аденогипофизе уже на 10-й неделе развития плода. Однако, по некоторым наблюдениям, в первые три месяца внутриутробной жизни, а возможно, до первой половины беременности гипофиз не подчиняется контролю гипоталамуса. Это объясняется незрелостью нейросекреторных клеток и недостаточным развитием портальной системы сосудов.

77

Вазопрессин появляется в гипофизе плода на 15—17-й, а окситоцин — на 18—19-й неделях внутриутробного развития. К 6-му месяцу беременности содержание их значительно возрастает. Уже в этот период они принимают участие в регуляции жизнедеятельности плода. Установление гипоталамического контроля над эндокринными железами происходит к концу внутриутробного развития.

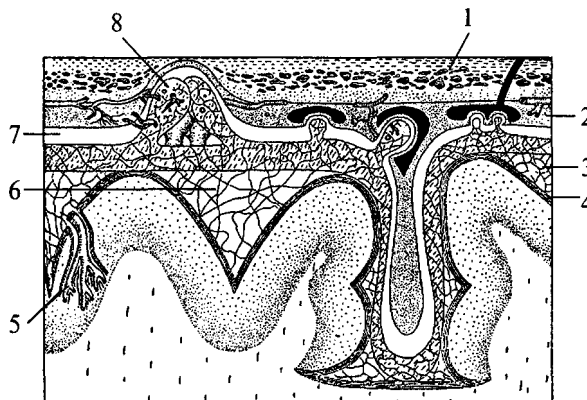
### 6.2.5. Конечный мозг

Конечный мозг (*telencephalon*) — самый большой отдел головного мозга. Он состоит из *двух полушарий* (*hemisphéria cerebri*), которые разделены *продольной мозговой щелью*. Полушария сильно разрастаются и покрывают собой все остальные отделы головного мозга. Длина полушарий 170 мм, высота 120 мм.

Полушария вместе со всем головным мозгом покрыты тремя мозговыми оболочками (рис. 39). *Твердая мозговая оболочка* складкой проникает глубоко между правым и левым полушариями и между затылочным полюсом полушарий и мозжечком. *Паутинная оболочка* входит во все борозды на поверхности. Под паутинной оболочкой находится подпаутинное пространство, заполненное спинномозговой жидкостью. Расширения подпаутинного пространства называются цистернами мозга. *Мягкая мозговая оболочка* по-

**Рис. 39. Схема взаимоотношений оболочек головного мозга:**

1 — кость; 2 — твердая мозговая оболочка; 3 — паутинная оболочка; 4 — мягкая (сосудистая) оболочка; 5 — кровеносный сосуд мозга; 6 — подпаутинное пространство; 7 — субдуральное пространство; 8 — пахионы грануляции

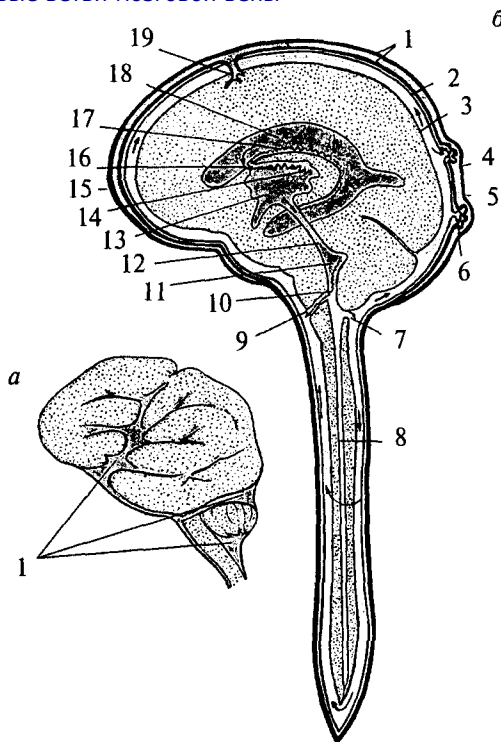


78



#### Рис. 40. Система желудочков и цистерн мозга:

*а* — схема поверхности мозга: 1 — цистерны мозга; *б* — схема сагиттального среза мозга: 1 — листки твердой оболочки мозга; 2 — паутинная оболочка; 3 — мягкая оболочка; 4 — задний рог бокового желудочка; 5 — нижний рог бокового желудочка; 6 — грануляции паутинной оболочки; 7 — отверстие Мажанди; 8 — центральный канал; 9 — отверстие Люшке; 10 — сосудистое сплетение IV желудочка; 11 — IV желудочек; 12 — Сильвиев водопровод; 13 — III желудочек; 14 — сосудистое сплетение III желудочка; 15 — передний рог бокового желудочка; 16 — Монроево отверстие; 17 — сосудистое сплетение бокового желудочка; 18 — боковой желудочек; 19 — корковые ветви мозговой вены



крывает всю поверхность полушарий (см. рис. 39). Подпаутинное пространство составляет функционально единое целое с венозной системой мозга и системой его желудочков (рис. 40).

Каждое полушарие имеет свою щелевидную полость — *боковой желудочек* (рис. 40, 18). Условно желудочек левого полушария считается I, а правого — II. Вслед за ростом полушарий боковые желудочки разрастаются и принимают своеобразную форму. Кроме цент-

79

ральной части каждый желудочек имеет распространяющийся в лобную долю передний рог (рис. 40, 15), идущий в глубине затылочной доли задний рог (рис. 40, 4) и отходящий от него вниз и латерально нижний рог (рис. 40, 5), являющийся полостью височной доли. Боковые желудочки сообщаются с полостью III желудочка и имеют в своих стенках сосудистое сплетение. Медиальной стенкой каждого переднего рога является тонкая прозрачная пластинка. Правая и левая пластинки образуют между передними рогами общую прозрачную перегородку (*septum pellucidum*) (см. рис. 33, 2; 36, 3; 38, 26).

Расположение белого и серого вещества в полушариях сходно с таковым в мозжечке: в глубине белого вещества расположены ядра серого вещества, а вся поверхность полушарий покрыта серым веществом.

#### 6.2.5.1. Базальные ганглии

В основании больших полушарий (нижняя стенка боковых желудочков) расположены ядра серого вещества — базальные ганглии. Они составляют примерно 3% от объема полушарий. Все базальные ганглии функционально объединены в две системы. Первая группа ядер представляет собой *стриопаллидарную систему* (рис. 41, 42, 43). К ним относятся: *хвостатое ядро* (*nucleus caudatus*), *скорлупа* (*putamen*) и *бледный шар* (*globus pallidus*). Скорлупа и хвостатое ядро имеют слоистую структуру, и поэтому их общее название — *полосатое тело* (*corpus striatum*). Бледный шар не имеет слоистости и выглядит светлее стриатума. Скорлупа и бледный шар объединены в *чечевицеобразное ядро* (*nucleus lentiformis*). Скорлупа образует наружный слой чечевицеобразного ядра, а бледный шар — внутренние его части. Бледный шар, в свою очередь, состоит из наружного

и внутреннего члеников.

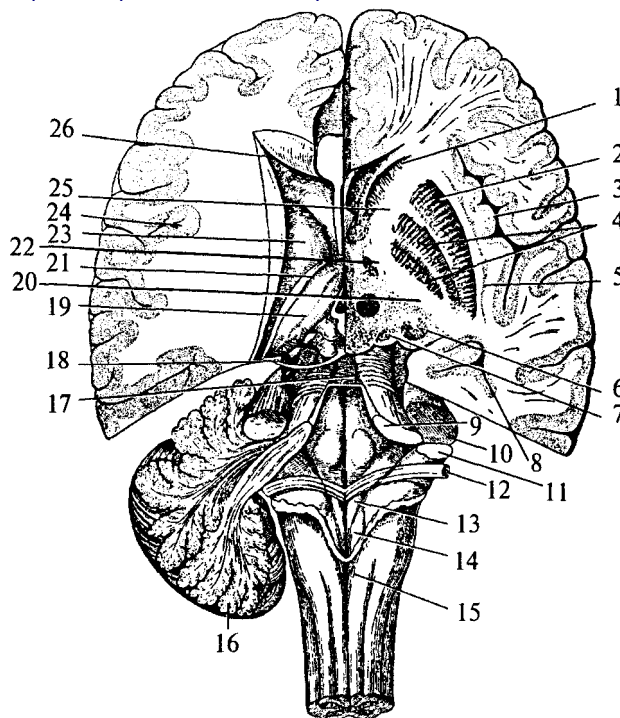
Анатомически хвостатое ядро тесно связано с боковым желудочком. Расположенная впереди и медиально расширенная его часть — головка хвостатого ядра образует боковую стенку переднего рога желудочка, тело ядра — нижнюю стенку центральной части желудочка, а тонкий хвост — верхнюю стенку нижнего рога. Следуя форме бокового желудочка, хвостатое ядро охватывает дугой чечевицеобразное ядро (рис. 42, 1; 43, 1/). Друг от друга хвостатое и чечевицеобразное ядра отделены прослойкой белого вещества — частью *внутренней капсулы (capsula interna)*. Другая часть внутренней капсулы отделяет чечевицеобразное ядро от нижележащего таламуса (рис. 43, 4).

80

### Рис. 41. Полушария мозга на разных уровнях горизонтального разреза:

(справа — ниже уровня дна бокового желудочка; слева — над дном бокового желудочка; IV желудочек мозга вскрыт сверху):

1 — головка хвостатого ядра; 2 — скорлупа; 3 — кора мозгового островка; 4 — бледный шар; 5 — ограда; 6 — хвост хвостатого ядра; 7 — ядра медиального коленчатого тела; 8 — нижний рог бокового желудочка; 9 — верхние ножки мозжечка; 10 — средние ножки мозжечка; 11 — нижние ножки мозжечка; 12 — мозговые полоски (волокна проводящих путей слуховой системы); 13 — треугольник подъязычного нерва; 14 — треугольник блуждающего нерва; 15 — задвижка; 16 — часть мозжечка; 17 — верхний мозговой парус; 18 — блоковый нерв; 19 — таламус; 20 — задняя ножка внутренней капсулы; 21 — конечная пластинка; 22 — колено внутренней капсулы; 23 — хвостатое ядро; 24 — кора мозгового островка; 25 — передняя ножка внутренней капсулы; 26 — передний рог бокового желудочка

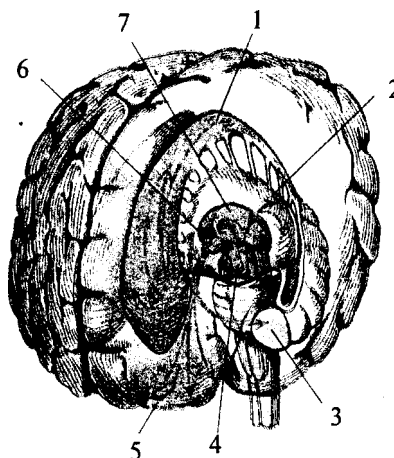


Таким образом, строение дна бокового желудочка (представляющего собой стриопаллидарную систему) схематично можно представить себе так: стенку самого желудочка образует слоистое хвостатое ядро, затем ниже идет прослойка белого вещества —

81

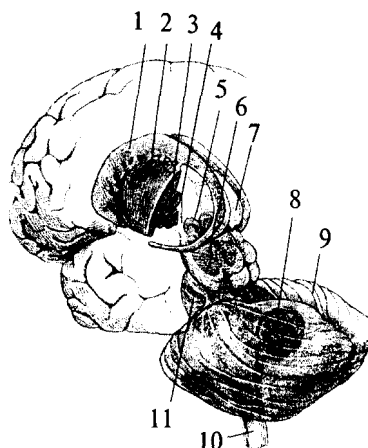
**Рис. 42. Топография базальных ядер конечного мозга и стловых структур (вид слева спереди):**

1 — хвостатое ядро; 2 — скорлупа; 3 — миндалина; 4 — черная субстанция; 5 — лобная кора; 6 — гипоталамус; 7 — таламус



**Рис. 43. Топография базальных ядер конечного мозга и стловых структур (вид слева сзади):**

1 — хвостатое ядро; 2 — скорлупа; 3 — бледный шар; 4 — внутренняя капсула; 5 — субталамическое ядро; 6 — черная субстанция; 7 — таламус; 8 — подкорковые ядра мозжечка; 9 — мозжечок; 10 — спинной мозг; 11 — мост



82

внутренняя капсула, под ней слоистая скорлупа, еще ниже бледный шар и опять слой внутренней капсулы, лежащий на ядерной структуре промежуточного мозга — таламусе.

Стриопаллидарная система получает афферентные волокна от неспецифических медиальных таламических ядер, лобных отделов коры больших полушарий, коры мозжечка и черной субстанции среднего мозга. Основная масса эфферентных волокон стриатума радиальными пучками сходится к бледному шару. Таким образом, бледный шар является выходной структурой стриопаллидарной системы. Эфферентные волокна бледного шара идут к передним ядрам таламуса, которые связаны с фронтальной и теменной корой больших полушарий. Часть эфферентных волокон, не переключающихся в ядре бледного шара, идет к черной субстанции и красному ядру среднего мозга. Стриопаллидум (рис. 41; 42), совместно со своими проводящими путями, входит в *экстрапирамидную систему*, оказывающую тоническое влияние на моторную деятельность. Эта система контроля над движениями называется экстрапирамидной потому, что переключается на пути к спинному мозгу, минуя пирамиды продолговатого мозга. Стриопаллидарная система является высшим центром произвольных и автоматизированных движений, снижает мышечный тонус, тормозит движения, осуществляемые двигательной корой. Латеральное стриопаллидарной системы базальных ганглиев расположена тонкая пластинка серого вещества — *ограда (claustrum)*. Она ограничена со всех сторон волокнами белого вещества — наружной капсулой (*capsula externa*).

Остальные базальные ядра входят в *лимбическую систему мозга* (см. раздел 6.2.5.3). Впереди от

конца нижнего рога бокового желудочка в белом веществе височной доли больших полушарий расположена плотная группа ядер — *миндалевидное тело* (*amigdalae*) (рис. 42, 3). И наконец, в пределах прозрачной перегородки лежит *ядро перегородки* (*nucleus septi pellucidi*) (см. рис. 37, 21). Кроме перечисленных базальных ядер в лимбическую систему входят: кора поясной извилины лимбической доли больших полушарий, гиппокампы, мамиллярные ядра гипоталамуса, передние ядра таламуса, структуры обонятельного мозга.

### 6.2.5.2. Проводящие пути больших полушарий

Белое вещество конечного мозга составляет около 53% полушарий, лежит между серым веществом коры и подкорковыми яд-

83

рами и состоит из миелинизированных аксонов нервных клеток. Волокна, идущие в одном направлении, объединяются в пучки и образуют структуры белого вещества — проводящие пути. Проводящие пути больших полушарий подразделяют на проекционные, ассоциативные и комиссуральные.

#### Проекционные пути

*Проекционные пути* связывают кору больших полушарий с нижележащими структурами. Те проекционные пути, которые несут информацию от нижележащих структур в кору, называются *афферентными* (в основном таламокортикальные). Проекционные пути, начинающиеся в коре и уходящие к нижележащим структурам, являются *эфферентными* (например, пирамидные тракты, идущие к спинному мозгу).

Большая часть афферентных проекционных волокон образована аксонами таламуса, восходящими к специфическим областям коры — проекционным зонам. Выходя из таламуса, волокна объединяются в составе задней ножки внутренней капсулы, отделяющей чечевицеобразное ядро от таламуса. Покидая внутреннюю капсулу, афферентные волокна расходятся к проекционным зонам, образуя лучистый венец, который состоит из отдельных радиаций: таламической, слуховой, зрительной. Кроме того, по задней ножке внутренней капсулы проходят проекционные эфферентные кортикоспинальные пути. По передней ножке внутренней капсулы идут проекционные нисходящие (эфферентные) пути от лобной коры к таламусу, красному ядру и ядрам моста. Через колено внутренней капсулы проходят нисходящие пути к черепно-мозговым ядрам ствола (см. рис. 41).

Таким образом, по внутренней капсуле проходят эфферентные корковые проекционные пути и некоторые из афферентных.

#### Свод (fornix)

*Свод (fornix)* — эфферентный проекционный путь, связывающий кору гиппокампа с мамиллярными телами гипоталамуса (см. рис. 37, 23; 44). Свод начинается от бахромок гиппокампа прилежащих к нему в области нижних рогов боковых желудочков (рис. 44, 3, 13; 46, 21). Направляясь назад, они образуют ножки свода (рис. 44, 2). Затем, поворачивая вверх и вперед, обе ножки сливаются в уплощенное тело свода (рис. 44, 4). Тело свода идет продольно вперед над крышей III желудочка под мозолистым телом. Боковые поверхности свода прилежат к таламусу. Не доходя до колена мозолистого тела, свод круто изгибается вниз и вперед и разделяется на два столба свода (рис. 44, 7). Каждый из столбов идет латеральнее мозолистого тела, направляясь назад, и образует часть латераль-

84

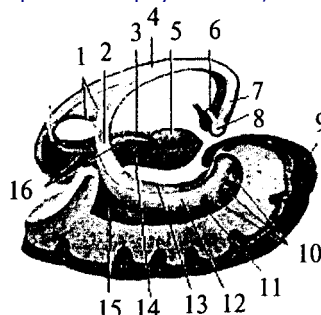
#### Рис. 44. Гиппокамп и свод

(вид справа и немного сзади; оставлена только часть правой височной коры):

1 — комиссура гиппокампа; 2 — ножка свода; 3 — левая бахромка гиппокампа; 4 — тело свода; 5 — крючок гиппокампа; 6 — мамиллоталамический пучок; 7 — столб свода; 8 — мамиллярное тело; 9 — правый височный полюс; 10 — пальцевые образования гиппокампа; 11 — нижний рог бокового желудочка; 12 — гиппокамп;

13 — правая бахромка гиппокампа;

14 — извилина гиппокампа; 15 — коллатеральный треугольник; 16 — борозда гиппокампа



ной стенки III желудочка. Заканчиваются столбы на сосцевидных (мамиллярных) телах гипоталамуса (рис. 44, 5). Таким образом, свод состоит из двух круто изогнутых дуг, каждая из которых начинается в нижней части височной доли, направляется назад, вверх, медиально, соединяется со своей парой в теле свода и, опускаясь вниз и латерально, разделяется на столбы, оканчиваясь мамиллярными телами.

Кроме эфферентных проекционных путей в состав свода входят ассоциативные и комиссуральные волокна.

#### Ассоциативными путями

**Ассоциативными путями** называются волокна, связывающие между собой различные участки коры одного полушария (рис. 45). Они подразделяются на два типа — короткие и длинные.

#### Короткие

**Короткие**, выходя из коры какой-либо извилины, дугообразно изгибаются в подлежащем белом веществе вокруг борозды и заканчиваются в коре прилежащих извилин.

#### Длинные

**Длинные** ассоциативные волокна обеспечивают связь между долями коры. Они, выходя из какой-либо доли, радиально собираются в пучки, идущие косо или изогнуто в белом веществе полушарий, затем также веерообразно расходятся к коре другой доли.

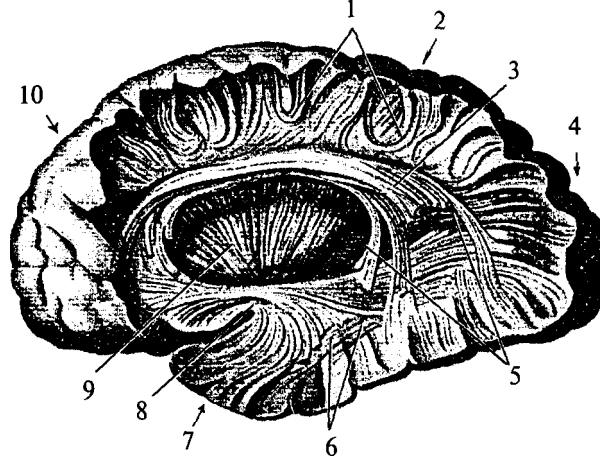
#### Комиссуральные пути

**Комиссуральные пути** связывают между собой участки коры левого и правого полушарий. Самой большой комиссурой является **мозолистое тело** (*corpus callosum*). Оно обеспечивает в основном связь между симметричными зонами новой коры и представляет собой толстую белую спайку, большинство волокон которой идут в поперечном направлении. В своем составе оно имеет до 200 млн волокон.

Мозолистое тело располагается в глубине продольной мозговой щели над сводом и крышей III мозгового желудочка (см. рис. 33, 1; 46, 1). Впереди тонкий нижний конец мозолистого

**Рис. 45. Проводящие пути больших полушарий (часть латеральной поверхности левого полушария удалена):**

1 — внутренние дугообразные волокна (короткие ассоциативные пути); 2 — теменная доля; 3 — верхний продольный пучок (ассоциативные связи лобной доли с височной, теменной и затылочной); 4 — затылочная доля; 5 — окципито-таламическая радиация (проекционные пути); 6 — нижний продольный пучок (ассоциативные связи от височной к затылочной коре); 7 — височная доля; 8 — крючковидный пучок (височно-лобные ассоциативные волокна); 9 — внутренняя капсула (проекционные пути); 10 — лобная доля



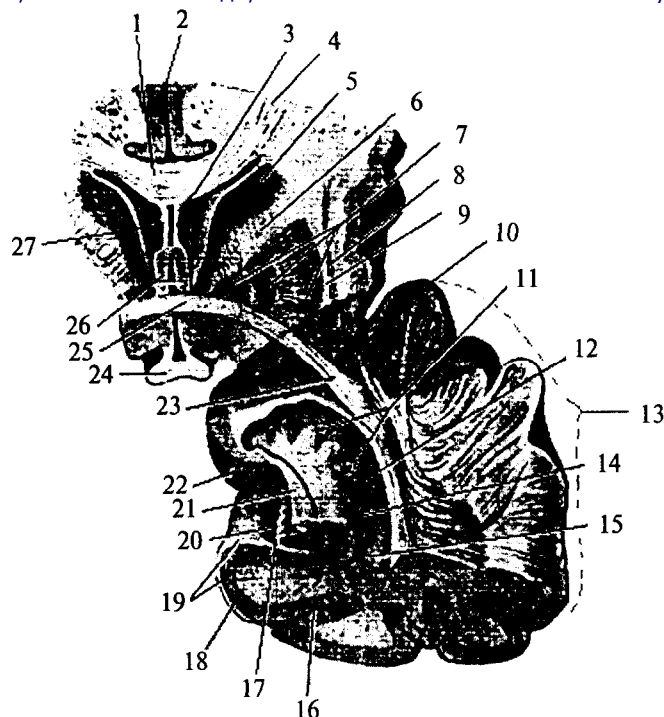
тела граничит с концевой пластинкой. Поворачивая вперед и вверх, он расширяется и выходит из-под переднего отдела таламуса. Эта часть мозолистого тела называется клювом (см. рис. 33, 35). Клюв переходит в сильно изогнутый участок — колено мозолистого тела (см. рис. 35, 36). За коленом начинается ствол, который, слегка изгибаясь над таламусом, идет назад. Затем следует изгиб вниз, и мозолистое тело заканчивается расширенным закругленным участком — валиком (см. рис. 33, 6), который свободно нависает над передними отделами четверохолмия.

Поперечные волокна мозолистого тела, вступив в полушарие, радиально расходятся, что можно наблюдать на горизонтальном срезе обоих полушарий (рис. 46). Эти волокна образуют лучистость (радиацию) мозолистого тела. В лучистости различают лобную, теменную и затылочную части соответственно долям мозга, к которым направляются волокна. Волокна лучистости мозолистого тела образуют крышу боковых желудочков.



**Рис. 46. Передняя комиссура и передняя часть височной доли (поперечный срез, вид сзади):**

1 — мозолистое тело; 2 — продольная щель большого мозга; 3 — прозрачная перегородка; 4 — радиация мозолистого тела; 5 — головка хвостатого ядра; 6 — внутренняя капсула; 7 — чечевицеобразное ядро; 8 — ограда; 9 — наружная капсула; 10 — височный полюс; 11 — пальцевые образования гиппокампа; 12 — нижний рог латерального желудочка; 13 — височная доля; 14 — гиппокамп; 15 — коллатеральный треугольник; 16 — коллатеральная борозда; 17 — борозда гиппокампа; 18 — извилина гиппокампа; 19 — белое вещество гиппокампа; 20 — зубчатая связка гиппокампа; 21 — бахромка гиппокампа; 22 — крючок гиппокампа; 23 — задняя часть передней комиссуры; 24 — перекрест зрительных путей; 25 — передняя часть передней комиссуры; 26 — столбы свода; 27 — полость левого бокового желудочка



Другой комиссурой является *передняя спайка (commissura anterior)*, которая проходит под клювом мозолистого тела непосредственно у заднего края концевой пластинки (см. рис. 46). В ее составе насчитывается до 3 млн волокон. По более тонкой передней части спайки (рис. 46, 25) осуществляется связь структур древней коры. По

87 задней части (более широкой) спайки (рис. 46, 23) идут связи старой коры двух полушарий.

Комиссура свода, или *спайка гиппокампа (commissura hippocampi)*, связывает гиппокампы обоих полушарий. Волокна этой спайки протягиваются между задними ножками свода (см. рис. 44, 1).

### 6.2.5.3. Кора

Структуры конечного мозга, лежащие над стриатумом (крыша, латеральные и медиальные стенки боковых желудочков), носят название *плаща (pallium)*. Именно плащ, значительно разрастаясь, образуя складки своей поверхности, закрывает собой почти все отделы головного мозга. Поверхностный слой плаща, состоящий из серого вещества, называется *корой больших полушарий*. Площадь поверхности обоих полушарий около 1650 см<sup>2</sup>.

Каждое полушарие имеет три поверхности: верхнелатеральную (самую доступную для наблюдений) (см. рис. 51), медиальную (ими полушария направлены друг к другу) (см. рис. 52) и нижнюю (см. рис. 55). Крупными бороздами каждое полушарие делится на доли. Центральная, или Роландова борозда (см. рис. 51, 1), расположена в верхней части латеральной поверхности полушария и отделяет лобную долю (*lobus frontalis*) от теменной (*lobus parietalis*) (см. рис. 51). Латеральная, или Сильвиева борозда (рис. 51, 5), идет также по латеральной поверхности полушария и отделяет височную долю (*lobus temporalis*) от лобной и теменной. Теменно-затылочная борозда отделяет теменную и затылочную (*lobus occipitalis*) доли по медиальной поверхности полушарий. В глубине Сильвиевой борозды лежит островковая (*insula*) доля, закрытая со всех сторон «наползшими» на нее участками коры (см. рис. 51, 12). Кроме того, часто выделяется еще одна доля, которая располагается в глубине медиальной поверхности полушария и

дугобразно охватывает промежуточный мозг. Это лимбическая доля (см. рис. 52, 2).

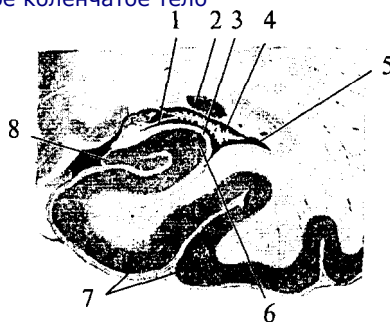
Более мелкие борозды делят доли на извилины (*gyrus*). Часть этих борозд постоянна (наблюдается у всех индивидов), другая индивидуальна (наблюдается не у всех и не всегда), 2/3 поверхности коры образуют боковые стенки борозд и только 1/3 находится на поверхности извилин.

По происхождению и структуре кора больших полушарий неоднородна. Большую часть коры у человека занимает *новая кора — неокортекс (neocortex)*, филогенетически наиболее молодая корковая формация. Филогенетически более ранние корковые структу-

88

### Рис. 47. Фронтальный срез нижнего отдела височной доли левого полушария:

1 — бахромка гиппокампа; 2 — хвост хвостатого ядра; 3 — белое вещество гиппокампа; 4 — сосудистое сплетение бокового желудочка; 5 — нижний рог бокового желудочка; 6 — гиппокамп; 7 — височная кора; 8 — зубчатая извилина; 9 — медиальное колленчатое тело



ры — *древняя кора (paleocortex)* и *старая кора (archicortex)* — занимают небольшую часть поверхности полушарий. Закладка новой коры образуется в латеральных частях плаща. Новая кора интенсивно развивается и оттесняет древнюю кору на основание полушарий, где она сохраняется в виде узкой полоски обонятельной коры и занимает 0,6% поверхности коры на вентральной поверхности полушарий, а старая кора отодвигается на медиальные поверхности полушарий, занимает 2, 2% поверхности коры и представлена гиппокампом и зубчатой извилиной. По происхождению и клеточному строению новая кора отличается от древней и старой коры. Однако резких цитоархитектонических границ между ними нет. Переход от одной корковой формации к другой в клеточном строении происходит постепенно. Кора переходного типа называется *межуточной корой*, она занимает 1, 3% общей площади коры. Таким образом, большую часть поверхности коры (95, 6%) занимает новая кора.

#### Древняя и старая кора.

*Древняя и старая кора.* Для древней коры характерно отсутствие послойного строения. В ней преобладают крупные нейроны, сгруппированные в клеточные островки. Старая кора имеет три клеточных слоя. Ключевой структурой старой коры является гиппокамп.

#### Гиппокамп (hippocampus), или аммонов рог,

*Гиппокамп (hippocampus)*, или *аммонов рог*, расположен медиобазально в глубине височных долей (см. рис. 44, 12, 46, 14; 48, 3, 8). Он имеет своеобразную изогнутую форму (гиппокамп в переводе — морской конек) и почти на всем своем протяжении образует выпячивание в полость нижнего рога бокового желудочка. Гиппокамп является собственно складкой (извилиной) старой коры. С ней сращена и заворачивается над ней зубчатая извилина (рис. 47, 8).

Являясь частью старой коры, гиппокамп имеет слоистую структуру. К зубчатой извилине

89

примыкает слой конечных ветвлений апикальных дендритов пирамидных клеток гиппокампа. Здесь они образуют молекулярный слой. На конечных разветвлениях апикальных дендритов и их основаниях оканчиваются различные афферентные волокна. Сами апикальные дендриты образуют следующий — радиальный слой. Далее, в сторону нижнего рога бокового желудочка расположен слой тел пирамидных клеток и их базальных дендритов, затем идет слой полиморфных клеток. Со стенкой бокового желудочка граничит слой белого вещества гиппокампа (*alveus*) (см. рис. 46, 19, 47, 3). Он состоит как из аксонов пирамидных нейронов гиппокампа (эфферентные волокна гиппокампа, уходящие в составе бахромки в свод), так и из афферентных волокон, приходящих по своду из перегородки.

Гиппокамп имеет обширные связи со многими другими структурами мозга. Он является центральной структурой *лимбической системы мозга*.

### **Лимбической системы мозга (Латинское слово *limbus* означает кайма, край.)**

Латинское слово *limbus* означает кайма, край. Лимбическая система названа так потому, что корковые структуры, входящие в нее, находятся на краю неокортекса и как бы окаймляют ствол мозга. Лимбическая система включает в себя как определенные зоны коры (архипалеокортикальные и межуточные области), так и подкорковые образования (рис. 48). Из корковых структур это: гиппокамп с зубчатой извилиной (старая кора) (рис. 48, 3), поясная извилина (лимбическая кора, являющаяся межуточной) (рис. 48, 7), обонятельная кора, перегородка (древняя кора) (рис. 48, 70; из подкорковых структур: мамиллярное тело гипоталамуса (рис. 48, 7), переднее ядро таламуса, миндалевидный комплекс (рис. 48, 6).

Кроме многочисленных двусторонних связей между структурами лимбической системы существуют длинные пути в виде замкнутых кругов, по которым осуществляется циркуляция возбуждения. Большой лимбический круг (круг Пейпца) включает в себя: гиппокамп — свод — мамиллярное тело — пучок Вик д'Азира (сосцевидно-таламический пучок) — переднее ядро таламуса — кору поясной извилины — гиппокамп.

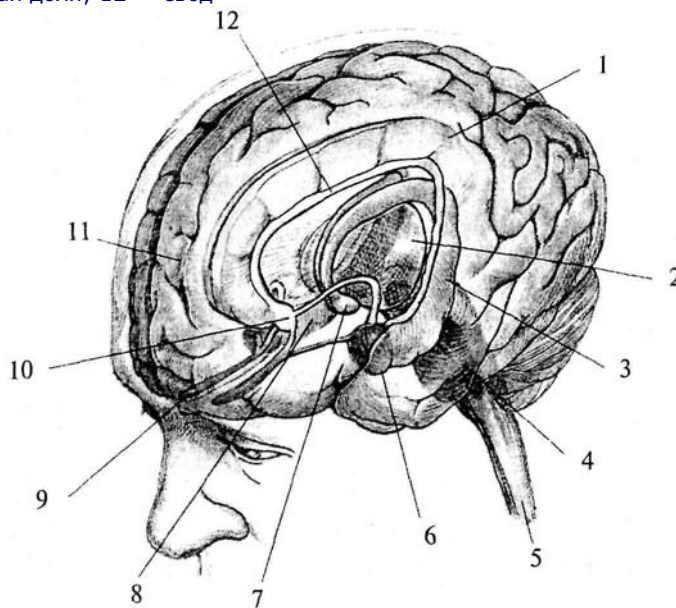
Из вышележащих структур наиболее тесные связи лимбическая система имеет с лобной корой. Свои нисходящие пути лимбическая система направляет к ретикулярной формации ствола мозга и к гипоталамусу. Через гипоталамо-гипофизарную систему лимбическая система осуществляет контроль над гуморальной системой.

Для лимбической системы характерна особая чувствительность и особая роль в ее функционировании гормонов, синтезируемых

90

#### **Рис. 48. Схема строения лимбической системы:**

1 — поясная извилина; 2 — таламус; 3 — левый гиппокамп; 4 — ретикулярная формация; 5 — спинной мозг; 6 — миндалина; 7 — мамиллярное тело; 8 — правый гиппокамп; 9 — обонятельная луковица; 10 — перегородка; 11 — лобная доля; 12 — свод



в гипоталамусе и секретируемых гипофизом, — окситоцина и вазопрессина.


Основной, целостной функцией лимбической системы является осуществление эмоционально-мотивационного поведения. Она организует и обеспечивает протекание вегетативных, соматических и психических процессов при эмоционально-мотивационной деятельности. А также осуществляет восприятие и хранение эмоционально значимой информации, выбор и реализацию адаптивных форм эмоционального поведения.

Вместе с тем каждая структура, входящая в лимбическую систему, вносит свой вклад в единый механизм, имея свои функциональные особенности. Так, функции гиппокампа связаны с памятью, обучением, формированием новых программ поведения при изменении условий. Передняя лимбическая кора обеспечивает эмоциональную выразительность речи, перегородка принима-

91

### Рис. 49. Схема цитоархитектонического строения новой коры головного мозга:

А — окрашены только тела клеток; Б — окрашены отдельные клетки с отростками; В — окрашены волокна: I — молекулярный слой; II — наружный зернистый слой; III — пирамидный слой; IV — внутренний зернистый слой; V — ганглионарный слой; VI — полиморфный слой



ет участие в переобучении, снижает агрессивность и страх. Мамиллярные тела играют большую роль в выработке пространственных навыков, миндалевидный комплекс отвечает за пищевое и оборонительное поведение.

#### Новая кора.

*Новая кора.* Все области новой коры построены по единому принципу. Исходным типом является шестислойная кора (рис. 49). Слои представлены следующим образом:

♦ **I слой — самый *поверхностный*, толщиной около 0,2 мм, называется молекулярным**

♦ *I слой* — самый *поверхностный*, толщиной около 0,2 мм, называется молекулярным (*lamina molecularis*). Он состоит из волокон апикальных дендритов и аксонов, поднимающихся от клеток нижних слоев, которые контактируют друг с другом. Нейронов в молекулярном слое незначительное количество. Это мелкие горизонтальные клетки и клетки-зерна. Все отростки клеток молекулярного слоя располагаются в пределах этого же слоя.

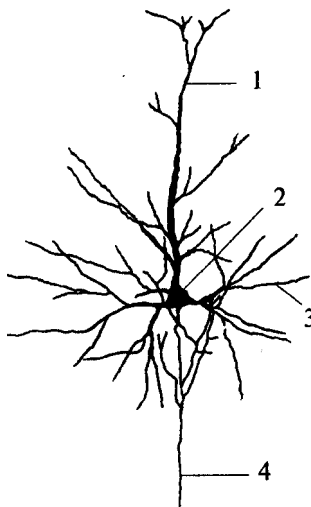
♦ **II слой — наружный зернистый (*lamina granularis externa*).**

♦ *II слой* — *наружный зернистый (lamina granularis externa)*. Толщина наружного зернистого слоя — 0,10 мм. Он состоит из

. мелких пирамидных и звездчатых нейронов. Аксоны этих нейронов оканчиваются на нейронах III, V и VI слоев.

### Рис. 50. Пирамидный нейрон коры:

1 — апикальный дендрит; 2 — тело нейрона; 3 — горизонтальный дендрит; 4 — аксон



#### ♦ III слой — пирамидный (*lamina pyramidalis*),

♦ *III слой — пирамидный (*lamina pyramidalis*)*, толщиной около 1 мм, состоит из мелких и средних пирамидных клеток. Типичный пирамидный нейрон имеет форму треугольника, вершина которого направлена вверх (рис. 50). От вершины отходит апикальный дендрит, ветвящийся в вышележащих слоях. Аксон пирамидной клетки отходит от основания клетки и направляется вниз. Дендриты клеток III слоя направляются во второй слой. Аксоны клеток III слоя оканчиваются на клетках нижележащих слоев или образуют ассоциативные волокна.

#### ♦ IV слой — внутренний зернистый (*lamina granularis internus*).

♦ *IV слой — внутренний зернистый (*lamina granularis internus*)*. Он состоит из звездчатых клеток, имеющих короткие отростки, и малых пирамид. Дендриты клеток IV слоя уходят в молекулярный слой коры, а их коллатерали ветвятся в своем слое. Аксоны клеток IV слоя могут подниматься в вышележащие слои или уходить в белое вещество как ассоциативные волокна. Толщина IV слоя от 0,12 до 0,3 мм.

#### ♦ V слой — ганглионарный (*lamina ganglionaris*)

♦ *V слой — ганглионарный (*lamina ganglionaris*)* — слой больших пирамид. Самые крупные клетки коры расположены именно в этом слое (гигантские пирамиды Беца передней центральной извилины) (см. рис. 49Б). Их апикальные дендриты достигают молекулярного слоя, а базальные дендриты распределяются в своем слое. Аксоны клеток V слоя покидают кору и являются ассоциативными, комиссуральными или проекционными волокнами. Толщина V слоя достигает 0,5 мм.

93

#### ♦ VI слой коры — полиморфный (*lamina multiformis*).

♦ *VI слой коры — полиморфный (*lamina multiformis*)*. Содержит клетки разнообразной формы и размера, имеет толщину от 0,1 до 0,9 мм. Часть дендритов клеток этого слоя достигает молекулярного слоя, другие же остаются в пределах IV и V слоев. Аксоны клеток VI слоя могут подниматься к верхним слоям или уходить из коры в качестве коротких или длинных ассоциативных волокон (см. рис. 49).

Клетки одного слоя коры выполняют сходную функцию в обработке информации. I и IV слои являются местом ветвления ассоциативных и комиссуральных волокон, т.е. получают информацию от других корковых структур. III и IV слои являются входными, афферентными для проекционных полей, так как именно в этих слоях заканчиваются таламические волокна. V слой клеток выполняет эфферентную функцию, его аксоны несут информацию к нижележащим структурам мозга. VI слой также является выходным, но его аксоны кору не покидают, а являются ассоциативными.

Основным принципом функциональной организации коры является объединение нейронов в колонки. Колонка расположена перпендикулярно поверхности коры и охватывает все ее слои от поверхности к белому веществу. Связи между клетками одной колонки осуществляются по вертикали вдоль оси колонки. Боковые отростки клеток имеют небольшую длину. Связь между колонками соседних зон осуществляется через волокна, уходящие вглубь, а затем входящие в



другую зону, т.е. короткие ассоциативные волокна. Функциональная организация коры в виде колонок обнаружена в соматосенсорной, зрительной, моторной и ассоциативной коре.

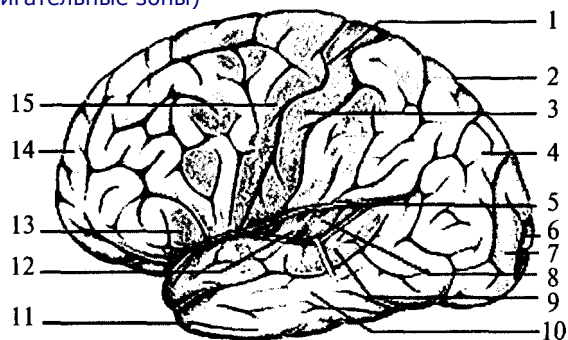
Отдельные зоны коры имеют принципиально одинаковое клеточное строение, однако есть и отличия, особенно в структуре III, IV и V слоев, которые могут распадаться на несколько подслоев. Кроме этого, существенными цитоархитектоническими признаками являются плотность расположения и размеры клеток, наличие специфических типов нейронов, расположение и направление хода миелиновых волокон (см. рис. 49В).

Цитоархитектонические особенности позволили разделить всю поверхность коры на *11 цитоархитектонических областей*, включающих в себя *52 поля* (по Бродману). Каждое цитоархитектоническое поле обозначено на картах мозга номером, который присваивался ему в порядке описания. Следует отметить, что между цитоархитектоническими полями не существует резких границ,

94

### Рис. 51. Латеральная поверхность левого полушария (Сильвиева борозда раздвинута):

1 — центральная борозда; 2 — теменная доля; 3 — задняя центральная извилина (соматосенсорная кора); 4 — ассоциативные зрительные зоны; 5 — латеральная (Сильвиева) борозда; 6 — первичное зрительное поле (участок зрительного восприятия); 7 — вторичное зрительное поле; 8 — первичный слуховой центр; 9 — вторичный слуховой центр с речевым центром Вернике; 10 — ассоциативные слуховые зоны; 11 — височная доля; 12 — островок (находится в глубине Сильвиевой борозды); 13 — двигательный речевой центр (центр Брока) — при праворукости находится только в левом полушарии; 14 — лобная доля мозга; 15 — прецентральная извилина (двигательные зоны)



клеточные слои плавно меняют свою структуру при переходе от одного поля к другому (рис. 51). Каждое поле коры выполняет определенную функцию. Часть полей коры являются сенсорными. В первичных сенсорных полях заканчиваются проекционные афферентные волокна. Из первичных сенсорных полей информация по коротким ассоциативным волокнам передается во вторичные проекционные поля, расположенные рядом с ними. Так, поля 1 и 3, занимающие медиальную и латеральную поверхность задней центральной извилины, являются первичными проекционными полями кожной чувствительности противоположной половины поверхности тела. Расположенные рядом друг с другом участки кожи также рядом друг с другом проецируются на корковую поверхность. Такая организация проекций называется *топической*. В медиальной части представлены нижние конечности, а наиболее низко на латеральной части извилины расположены проекции рецепторных полей кожной поверхности головы. При этом участки поверхности тела, богато снабженные рецепторами (пальцы, губы, язык), проецируются на боль-

95

шую площадь коры, чем участки, имеющие меньшее количество рецепторов (бедро, спина, плечо). Поле 2, расположенное в нижнелатеральной части той же извилины, является вторичным проекционным полем кожной чувствительности.

Поля 17—19, расположенные в затылочной доле, являются зрительным центром коры, 17-е поле, занимающее сам затылочный полюс, является первичным. Прилежащие к нему 18-е и 19-е поля выполняют функцию вторичных ассоциативных полей и получают входы от 17-го поля.

В височных долях расположены слуховые проекционные поля (41, 42). Рядом с ними на границе височной, затылочной и теменной долей расположены 37-е, 39-е и 40-е, характерные только для коры головного мозга человека. У большей части людей в этих полях левого полушария расположен центр речи, отвечающий за восприятие устной и письменной речи. Поле 43, занимающее нижнюю часть задней центральной извилины, получает вкусовые афференты.

Структуры обонятельной чувствительности посылают свои сигналы в кору больших полушарий без переключений в других отделах ЦНС. Обонятельные луковицы расположены под нижней

поверхностью лобных долей (см. рис. 55, 7). От них начинается обонятельный тракт, который является первой парой черепно-мозговых нервов (*n. olfactorius*). Кортиковыми проекциями обонятельной чувствительности являются структуры древней коры (рис. 52).

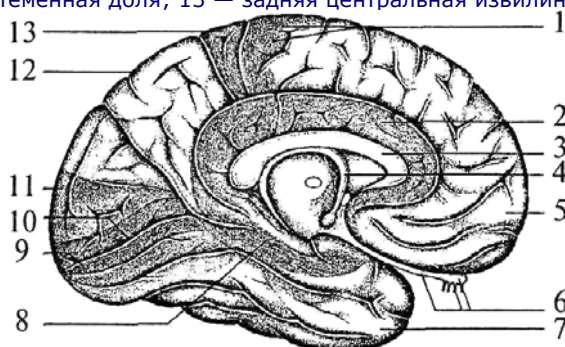
Двигательные области коры расположены в прецентральной извилине лобной доли (впереди от проекционных зон кожной чувствительности) (рис. 52, 1). Эту часть коры занимают поля 4 и 5. Из V слоя этих полей берет начало пирамидный путь, заканчивающийся на мотонейронах спинного мозга. Расположение и соотношение зон иннервации сходно с проекционным представлением кожного анализатора, т.е. имеет соматотопическую организацию. В медиальных частях извилины расположены колонки, регулирующие деятельность мышц ног, в нижней части, у латеральной борозды — мышц лица и головы противоположной стороны тела.

Афферентные и эфферентные проекционные зоны коры занимают относительно небольшую ее площадь. Большая часть поверхности коры занята третичными или межанализаторными зонами, называемыми ассоциативными.

Ассоциативные зоны коры занимают значительное пространство между лобной, затылочной и височной корой (60-70% новой коры). Они получают полимодальные входы от сенсорных областей

Рис. 52. Медиальная поверхность левого полушария:

1 — прецентральная извилина (двигательные зоны); 2 — поясная извилина (часть лимбической системы), отвечает за висцеральную чувствительность; 3 — мозолистое тело (основная комиссура); 4 — свод; 5 — лобная доля; 6 — обонятельные нервы, обонятельная луковица и обонятельный путь; 7 — височная доля; 8 — гиппокамп (часть лимбической системы); 9 — первичное проекционное зрительное поле (17 поле); 10 — вторичное проекционное зрительное поле (18 поле); 11 — затылочная доля; 12 — теменная доля; 13 — задняя центральная извилина (соматосенсорные зоны)



тей коры и таламических ассоциативных ядер и имеют выходы на двигательные зоны коры. Ассоциативные зоны обеспечивают интеграцию сенсорных входов и играют существенную роль в процессах высшей нервной и психической деятельности.

### Филогенез.

**Филогенез.** У низших позвоночных (круглоротые и рыбы) развитие конечного мозга идет по пути утолщения основания, в котором формируются базальные ганглии в виде больших парных выпуклых масс. Боковые стенки и крыша конечного мозга, образующие плащ (мантию), остаются тонкими и повторяют форму полосатых тел в виде двух полушарий, хотя на два полушария конечный мозг еще не разделен, не разделена еще и полость его желудочка. В передней стенке конечного мозга развивается парное выпячивание — обонятельные доли. Они продолжают в более или менее длинный стебелек, заканчивающийся обонятельной луковицей. Серое вещество мантии выстилает полость желудочка, а ее поверхность содержит белое вещество. В концевой пластинке располагается передняя комиссура, связывающая между собой полосатые тела.

У двоякодышащих рыб и первых наземных позвоночных (амфибии) передняя стенка мозгового пузыря вдвигается посередине между полосатыми телами в виде продольной складки, разделяю-

97

щей конечный мозг на два полушария. Полость мозгового пузыря разделяется на два боковых желудочка, которые соединяются сзади Монроевыми отверстиями с III желудочком.

Мантия еще тонкая, но нервные клетки перемещаются к поверхности, однако остаются под слоем белого вещества. Над передней комиссурой появляется еще одна комиссура, соединяющая между собой мантийные структуры полушарий (аналог комиссуры гиппокампа).

У рептилий конечный мозг разрастается еще больше, но это разрастание идет в основном за счет развития базальных ганглиев. Мантия остается тонкой, но на ее поверхности впервые появляется серое вещество, которое представляет собой кору. Эта кора является высшей обонятельной структурой и сравнима с гиппокампом млекопитающих.

Усложнение организации конечного мозга млекопитающих происходит за счет развития мантии.

Мантия покрыта корой. Кроме древней и старой коры в филогенетическом ряду млекопитающих появляется новая кора. Чем более высокоразвит вид млекопитающих, тем большую поверхность занимают структуры новой коры. Вместе с развитием мантии преобразуются и полости желудочков.

В добавление к имеющимся комиссурам появляется мозолистое тело, связывающее структуры новой коры обоих полушарий. С увеличением поверхности новой коры нарастает количество волокон мозолистого тела и его мощность. Мозолистое тело значительно разрастается и сдвигает назад комиссуру гиппокампа.

Кора у низших млекопитающих развивается в связи с обонятельной сенсорной системой. У высших млекопитающих (обезьяны, человека) с обонянием связаны только структуры древней и старой коры.

Кроме того, уже на ранних этапах развития позвоночных (амфибии и рептилии) кора получает афферентацию от сенсорных систем других модальностей через ядра таламуса. У млекопитающих кроме специфических ядер таламуса возникают и развиваются ассоциативные ядра, имеющие связи с неокортексом и определяющие развитие конечного мозга.

Третьим источником афферентных воздействий на кору больших полушарий является гипоталамус, который играет роль высшего регуляторного центра вегетативных функций. У млекопитающих филогенетически более древние отделы переднего гипоталамуса связаны с древней формацией коры и с древними ядрами амигдалы. Молодые отделы заднего гипоталамуса проецируются в старую кору.

98

## **Онтогенез.**

**Онтогенез.** В начальной стадии формирования мозга человека передний мозг является закругленным концом нервной трубки. На этом этапе конечный мозг представлен тонкой ростральной стенкой переднего мозга. Затем эта стенка выпячивается в дорсолатеральном направлении и образует два мозговых пузыря. Полости этих пузырей образуют боковые желудочки. На ростральном конце мозговой трубки и III желудочка находится участок ткани, соединяющий оба пузыря конечного мозга. В дальнейшем он станет конечной пластинкой.

Дно мешка конечного мозга утолщается очень быстро, это утолщение образует полосатое тело (стадия 10-20 мм). В дальнейшем оно делится на хвостатое ядро, скорлупу, бледный шар и миндалину. По мере роста полушарий базальные ядра смещаются медиально и примерно на 10-й неделе развития (40 мм) сливаются с промежуточным мозгом.

Растущие аксоны покидают кору примерно на 8-й неделе развития (стадия зародыша — 23 мм). Волокна, которые не заканчиваются в полосатом теле, идут вдоль плоскости слияния основания конечного мозга с промежуточным, образуя внутреннюю капсулу. Волокна, идущие каудально и огибающие снизу средний мозг, образуют ножки мозга. Затем на вентральной поверхности продолговатого мозга они образуют пирамиды. Уходя в спинной мозг, пирамидные пути перекрещиваются и оканчиваются на мотонейронах спинного мозга. Ассоциативные проводящие пути начинают выявляться в конце второго месяца развития. Свод появляется из гиппокампа в конце третьего месяца развития.

Мозолистое тело появляется в начале четвертого месяца развития. Оно начинает формироваться в концевой пластинке в виде пучка поперечных волокон, лежащих над комиссурой гиппокампа. Мозолистое тело растет очень быстро в каудальном направлении и смещает туда же комиссуру гиппокампа и свод. Гиппокамп также смещается назад.

Пузыри конечного мозга разрастаются в ростральном, дорсальном и каудальном направлениях. На ранних стадиях развития (до 3—4-го месяца) пузыри имеют очень тонкую стенку и утолщаются медленно.

Борозды и извилины начинают формироваться только с 11 — 12-й недели. Первыми появляются латеральная и гиппокампова извилины. Затем формирование борозд протекает очень быстро. К моменту рождения существуют все основные извилины.

## **7. ОРГАНЫ ЧУВСТВ**

В процессе эволюции у животных сформировались системы восприятия окружающего мира — экстерорецепторы — и системы оценки состояния собственных систем организма — интерорецепторы.

Анатомически органы чувств состоят из воспринимающей части — совокупности рецепторов,

проводящих нервных путей, промежуточных центров обработки информации и коркового отдела, в котором происходит распознавание стимулов.

Разные по своему строению и внутренней организации рецепторы позволяют организму воспринимать различные по своим свойствам внешние и внутренние сигналы. К ним относятся: световые, звуковые, обонятельные, тактильные, вкусовые, температурные, механические, болевые и другие сигналы или раздражители.

Рецепторный компонент органов чувств состоит из специальных клеток, имеющих специфическое строение и способных воспринимать определенный тип сигнала. Проводниковый компонент представлен нервными волокнами, идущими к соответствующим структурам центральной нервной системы — спинному и головному мозгу, где и происходит обработка непрерывно поступающей информации.

## 7.1. Зрительная система

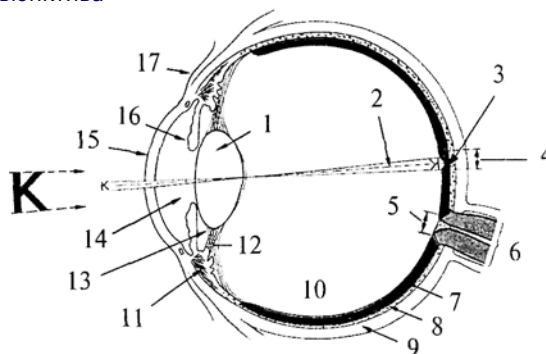
Орган зрения состоит из глазного яблока, расположенного в глазнице, и зрительного нерва, идущего к соответствующим участкам коры головного мозга

Ранее уже упоминалось, что в процессе эмбриогенеза архэнцефалона происходит превращение его в передний мозговой пузырь, из дорсолатеральных стенок которого выступают два глазных пузыря. В дальнейшем из них развиваются некоторые компоненты

100

**Рис. 53. Схема горизонтального сечения правого глаза:**

1 — хрусталик; 2 — зрительная ось; 3 — центральная ямка; 4 — желтое пятно; 5 — диск зрительного нерва; 6 — зрительный нерв; 7 — сетчатка; 8 — сосудистая оболочка; 9 — склера; 10 — стекловидное тело; 11 — ресничная мышца; 12 — волокна пояса; 13 — задняя камера; 14 — передняя камера; 15 — роговица; 16 — радужная оболочка; 17 — конъюнктива



зрительной системы, в том числе проводящие пути промежуточного мозга.

### Глазное яблоко

**Глазное яблоко** имеет шаровидную форму, которая изменяется в процессе постнатального развития новорожденного. Оно состоит из ядра, покрытого тремя оболочками — фиброзной, сосудистой и сетчатой (внутренней) (рис. 53).

Фиброзная оболочка подразделяется на прозрачную переднюю часть — роговицу (рис. 53, 15) и заднюю — склеру (рис. 53, 9). **Склера (sclera)** представляет собой плотную соединительную ткань, образованную пучками коллагеновых волокон. Сзади на склере находится решетчатая пластинка, через которую проходят волокна зрительного нерва. В толще склеры, на границе соединения ее с роговицей, имеется сеть мелких полостей, образующих венозный синус склеры, через который происходит отток жидкости из передней камеры глаза.

**Роговица (cornea) — это выпуклая пластинка блюдцеобразной формы**

**Роговица (cornea)** — это выпуклая пластинка блюдцеобразной формы, круглый край (лимб) которой переходит в склеру. Толщина роговицы от 0,8 до 1, 1 мм. Роговица лишена кровеносных сосудов, и ее питание происходит за счет лимфы.

Сосудистая оболочка глазного яблока находится под склерой и состоит из собственно сосудистой оболочки, ресничного тела и радужки. **Ресничное тело** участвует в аккомодации глаза, поддерживая, фиксируя и растягивая хрусталик. Большая часть реснич-

101

ного тела — это ресничная мышца (рис. 53, 11), образованная пучками миоцитов, среди которых различают продольные, циркулярные и радиальные волокна.

Ресничное тело спереди продолжается в **радужку** (рис. 53, 16), которая представляет собой



круглый диск с отверстием в центре (зрачок). Радужка, в свою очередь, состоит из пяти слоев. В толще одного из них (сосудистого) проходят две мышцы, пучки миоцитов которых образуют сфинктер (сжиматель) зрачка и радиально расположенные пучки, расширяющие зрачок (дилататор зрачка). Расширительные пучки иннервируются постганглионарными симпатическими волокнами клеток, лежащих в верхнем шейном узле; сжиматель — постганглионарными парасимпатическими волокнами ресничного узла. Пигментный слой радужки двухслойный, а цвет зависит от количества меланина.

### Хрусталик

*Хрусталик* (рис. 53, 1), представляет собой прозрачную двояковыпуклую линзу, диаметром около 9 мм, имеющую переднюю и заднюю поверхности, переходящие одна в другую в районе экватора. Ось хрусталика — линия, соединяющая наиболее выпуклые точки обеих поверхностей, имеет размеры от 3,7 до 4,4 мм. Хрусталик покрыт прозрачной капсулой. Ядро хрусталика образовано прозрачными волокнами призматической формы, состоящими из белка кристаллина. Эти волокна формируются в эмбриональном периоде и сохраняются в течение всей жизни.

Хрусталик подвешен на *ресничном пояске* (цинновой связке) (рис. 53, 72), между волокнами которого расположены петитов канал, сообщающийся камерами глаза. Волокна пояски в сочетании с мышцами обеспечивают аккомодацию глаза.

*Стекловидное тело* (рис. 53, 10) представляет собой аморфное межклеточное вещество, на передней поверхности которого в ямке расположен хрусталик.

Две камеры глаза, в которых циркулирует влага, содержащая около 0,02% белка, создают внутреннюю среду глазного яблока.

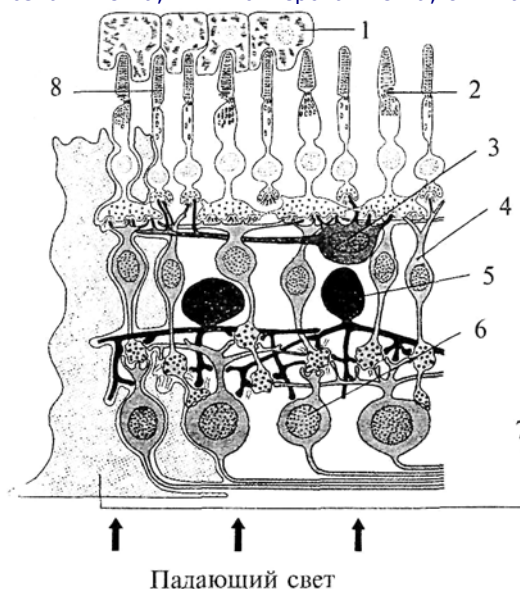
Внутренняя оболочка глазного яблока — *сетчатка* (*retina*) прилежит изнутри к сосудистой оболочке. Она состоит из двух листков — внутреннего светочувствительного (нервная часть) и наружного пигментного. Различают заднюю зрительную (фоторецепторную) и переднюю, не содержащую фоторецепторов, части.

Сетчатка имеет слоистое строение (рис. 54). Наружный — пигментный слой (рис. 54, 7), состоит из пигментных эпителиоцитов, от внутренней поверхности которых отходят отростки, отделяющие друг

102

### Рис. 54. Структура сетчатки:

1 — пигментный эпителий; 2 — колбочка; 3 — горизонтальная клетка; 4 — биполярная клетка; 5 — амакриновая клетка; 6 — ганглиозная клетка; 7 — мюллерова клетка; 8 — палочка



от друга палочки и колбочки (фоторецепторы). Пигментный слой поглощает световые лучи, предотвращая их отражение. К пигментному эпителию прилежит слой палочек и колбочек, которые представляют собой периферические отростки фоторецепторов. Каждый фоторецептор состоит из наружного и внутреннего сегментов. Наружный — светочувствительный сегмент имеет впячивания плазматических мембран. У палочек эти мембраны образуют диски, у колбочек — мембранные складки. В мембране наружных сегментов содержатся зрительные пигменты. Внутренний сегмент фоторецепторов содержит митохондрии, рибосомы и другие элементы



клетки.

Основой фоторецепции является реакция распада пигментов под действием света. Палочки содержат пигмент родопсин и отвечают за сумеречное (черно-белое) зрение. Колбочки различаются по содержащимся в них пигментам на три типа. Один из них содержит пигмент, реагирующий на воздействие красного диапазона световых лучей, другой имеет пигмент, разлагающийся под действием зеленого цвета, а третий реагирует на синий диапазон спек-

103

ра. Таким образом, полный набор всех трех типов колбочек обеспечивает цветное зрение.

В сетчатке глаза человека насчитывается около 6—7 млн колбочек и от 70 до 120 млн палочек. В центре сетчатки находится углубление — центральная ямка (см. рис. 53, 3), в которой очень плотно расположены колбочки. По наличию окраски это место называется еще желтым пятном. При помощи глазных мышц изображение рассматриваемого объекта проецируется в область центральной ямки, что позволяет лучше различить детали. Изображение, проецируемое за пределы центральной ямки, попадает в поле периферического зрения.

Ребенок рождается с развитым черно-белым восприятием окружающего мира, цветное зрение развивается уже в постнатальный период.

От каждой фоторецепторной клетки отходит отросток, который образует синапс с отростками биполярных клеток II слоя (рис. 54, 4). Биполярные клетки выполняют функцию усилителя сигнала и передают информацию ганглиозным клеткам сетчатки (рис. 54, 6), которые являются выходными элементами сетчатки, так как их аксоны (500 тыс. — 1 млн) образуют *зрительный нерв*.

Кроме перечисленных клеток в сетчатке имеются клетки, участвующие в регуляции функционирования других клеток. Это горизонтальные и амакриновые клетки.

Сетчатка является не только местом восприятия, но и первичным нервным центром обработки зрительной информации.

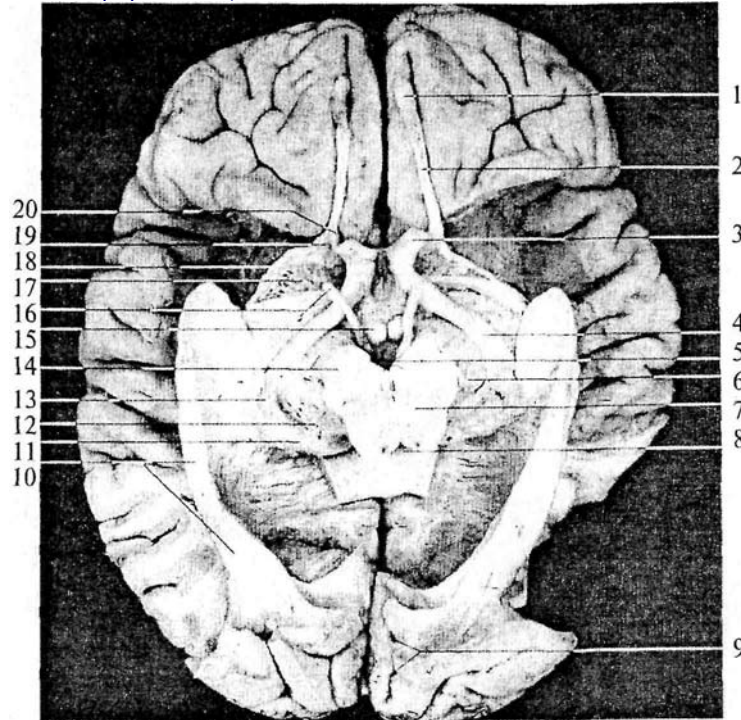
Место выхода из сетчатки зрительного нерва называется *диск зрительного нерва (слепое пятно)* (рис. 53, 5). В центре диска в сетчатку входит центральная артерия сетчатки.

Зрительные нервы проникают в полость черепа через каналы зрительных нервов (рис. 55, 56). На нижней поверхности мозга образуется перекрест зрительных нервов — *хиазма* (рис. 56, 6), причем перекрещиваются только волокна, идущие от медиальных частей сетчаток. После перекреста зрительные пути называются трактами. Большинство волокон зрительного тракта направляются в *латеральное коленчатое тело промежуточного мозга* (рис. 56, 5). Латеральное коленчатое тело имеет слоистое строение и названо так потому, что его слои изгибаются наподобие колена. Нейроны данной структуры направляют свои аксоны через внутреннюю капсулу, затем в составе зрительной радиации к клеткам затылочной доли коры больших полушарий возле шпорной борозды. Этот путь является специфическим зрительным, по нему идет информация только о зрительных стимулах.

104

**Рис. 55. Препарат вентральной поверхности мозга (височные доли и ствол сняты, средний мозг рассечен):**

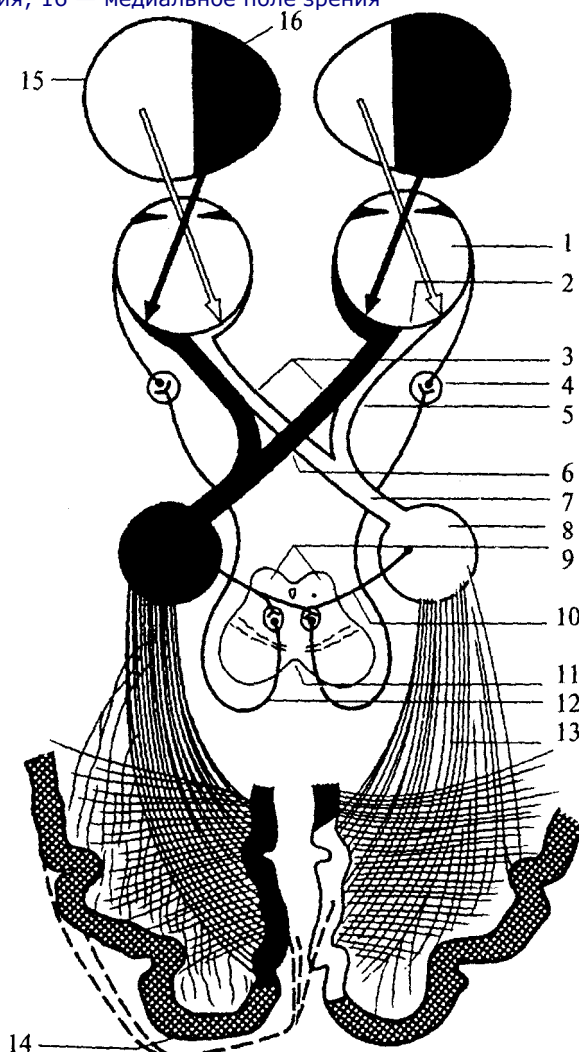
1 — обонятельная луковица; 2 — обонятельный тракт; 3 — зрительный нерв; 4 — зрительный тракт; 5 — межжожковая ямка; 6 — блоковый нерв; 7 — черная субстанция среднего мозга; 8 — водопровод мозга; 9 — борозда птичьей шпоры; 10 — зрительный пучок; 11 — подушка таламуса; 12 — медиальное коленчатое тело; 13 — латеральное коленчатое тело; 14 — ножка среднего мозга; 15 — сосцевидное тело; 16 — глазодвигательный нерв; 17 — переднее продырявленное пространство; 18 — латеральная обонятельная полоска; 19 — обонятельный треугольник; 20 — медиальная обонятельная полоска



Другая часть волокон, направляясь к верхним буграм четверохолмия (рис. 56, 9), составляет неспецифический зрительный путь. От клеток верхнего холмика аксоны идут к ядру глазодвигательного нерва (рис. 55, 76), который иннервирует мышцы глаза и зрачка, замыкая, таким образом, рефлекторные дуги быстрых реакций на зрительные стимулы.

**Рис. 56. Схема проводящих путей зрительного анализатора:**

1 — глазное яблоко; 2 — сетчатка; 3 — зрительные нервы; 4 — ресничный ганглий; 5 — неперекрещивающиеся волокна зрительного нерва; 6 — хиазма; 7 — зрительный тракт; 8 — латеральное колленчатое тело; 9 — верхние бугры четверохолмия; 10 — неспецифический зрительный путь; 11 — средний мозг; 12 — волокна парасимпатической нервной системы; 13 — зрительная радиация; 14 — зрительная кора; 15 — латеральное поле зрения; 16 — медиальное поле зрения



106

Через ручки верхних холмиков четверохолмия волокна неспецифического зрительного пути направляются к ядрам подушки таламуса, затем в зрительную кору (рис. 56, 14).

Зрительная кора располагается в затылочных долях больших полушарий и занимает 17—19-е поля, по Бродману.

Теперь рассмотрим **вспомогательные структуры глаза**: мышцы век и слезный аппарат.

Различают **шесть глазодвигательных мышц** — четыре прямые, две косые. Пять из шести мышц начинаются в глубине глазницы в окружности зрительного канала от общего сухожильного кольца, окружающего зрительный нерв и глазную артерию. Мышцы сокращаются и расслабляются согласованно, благодаря чему оба глазных яблока двигаются синхронно.

К комплексу анатомических структур, составляющих орган зрения, относятся также веки и слезный аппарат. **Веки** защищают глазное яблоко спереди. Они образуют своими кожными складками структуру, ограничивающую глазную щель, а в медиальном углу образуют «слезное озеро», на дне которого виден рудимент третьего века. Веки снабжены соответствующим мышечным аппаратом и слезными железами. По краям век расположены ресницы, выполняющие определенную защитную функцию. Защитную роль в структуре глаза играет и **конъюнктива**, служащая переходом от век к главному яблоку.

**Слезные железы**, имеющие слезные протоки, которые открываются в верхний свод конъюнктивы, выполняют смачивающую и защитную функции. Последняя обеспечивается за счет наличия в составе слезы лизоцима, обладающего выраженным антибактерицидным действием.

Развитие органа зрения в филогенезе претерпело ряд сложных эволюционных этапов — от одиночных светочувствительных клеток до глаза млекопитающих, обладающих цветным бинокулярным зрением.

## 7.2. Слух и равновесие

### 7.2.1. Органы слуха

Слуховой аппарат включает в себя три отдела: наружное ухо, среднее и внутреннее.

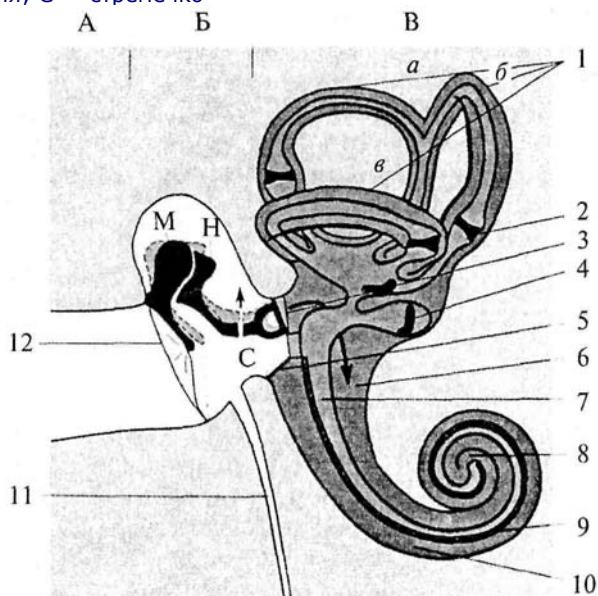
#### Наружное ухо

*Наружное ухо* состоит из хрящевой *ушной раковины* и *наружного слухового прохода*, расположенного в височной кости и выст-

107

**Рис. 57. Схема строения среднего и внутреннего уха:**

А — наружный слуховой проход; Б — среднее ухо; В — внутреннее ухо; 1 — полукружные каналы (*а* — верхний; *б* — задний; *в* — латеральный); 2 — ампула; 3 — овальное окно; 4 — отолитовый аппарат; 5 — круглое окно; 6 — барабанная лестница; 7 — средняя лестница; 8 — отверстие улитки (геликостерма); 9 — основная мембрана; 10 — вестибулярная лестница; 11 — Евстахиева труба; 12 — барабанная перепонка; М — молоточек; Н — наковальня; С — стремечко



ланного серными железами. Отделяется наружное ухо от среднего *барабанной перепонкой* (рис. 57, 12).

#### Среднее ухо

*Среднее ухо* представляет собой полость, ограниченную с одной стороны барабанной перепонкой, а с другой — структурами внутреннего уха (рис. 57Б). *Полость* среднего уха называется *барабанной* и выстлана слизистой оболочкой. При помощи *Евстахиевой трубы* (рис. 57, 77) полость сообщается с носоглоткой. В среднем ухе находится *система косточек*: молоточек, наковальня и стремечко (рис. 57М, Н, С), которые являются усилителями звуковой волны. Они передают волновые колебания от мембраны барабанной перепонки к мембране овального окошка внутреннего уха. На внутренней стенке среднего уха имеется *два отверстия (окна)* — овальное (рис. 57, 3) и круглое (рис. 57, 5). И круглое, и овальное

108

окна закрыты мембраной, причем к мембране овального окошка прикреплено стремечко среднего уха.

#### Внутреннее ухо

*Внутреннее ухо* — полое костное образование в височной кости, разделенное на костные и перепончатые каналы и полости, содержащие рецепторный аппарат слухового и статокинетического (вестибулярного) анализаторов (рис. 57В). Внутреннее ухо находится в толще височной кости и состоит из системы сообщающихся друг с другом костных каналов — костного лабиринта, в котором расположен перепончатый лабиринт. Очертания перепончатого лабиринта

почти полностью повторяют очертания костного. Пространство между костным и перепончатым лабиринтом, называемое перилимфатическим, заполнено жидкостью — перилимфой, которая по составу сходна с цереброспинальной жидкостью. *Перепончатый лабиринт* погружен в перилимфу, он прикреплен к стенкам костного футляра соединительнотканными тяжами и заполнен жидкостью — эндолимфой, по составу несколько отличающейся от перилимфы.

### Костный лабиринт

*Костный лабиринт* состоит из трех отделов: преддверия, полукружных каналов и улитки. Преддверие образует центральную часть лабиринта (рис. 57). Сзади оно переходит в полукружные каналы, а спереди — в улитку.

### Костная улитка

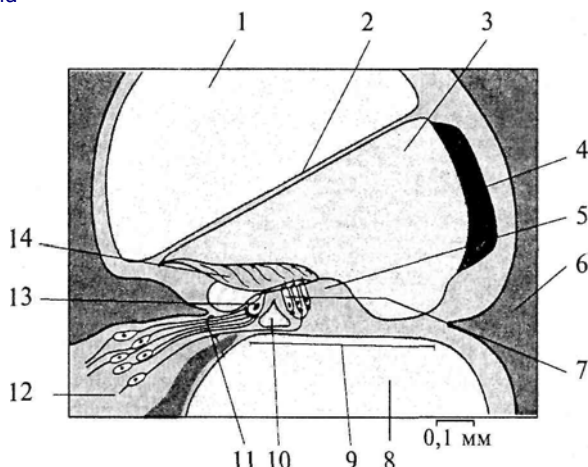
*Костная улитка* представляет собой извитой канал, отходящий от преддверия; он спирально 2, 5 раза огибает свою горизонтальную ось (костный стержень) и постепенно суживается к вершине. Вокруг костного стержня спирально извивается узкая костная пластинка, к которой прочно прикреплена продолжающая ее соединительная перепонка — базальная (основная) мембрана, составляющая нижнюю стенку перепончатого канала (рис. 57, 9; 58, 9).

Кроме того, от костной спиральной пластинки под острым углом латерально кверху отходит тонкая соединительнотканная перепонка — *преддверная мембрана*, называемая также *рейсснеровой мембраной*; она составляет верхнюю стенку улиткового хода (рис. 58, 2). Образующееся между базальной и вестибулярной мембранами пространство с наружной стороны ограничено соединительнотканной пластинкой, прилегающей к костной стенке улитки. Это пространство называется *улитковым ходом (протоком)* или средней лестницей, оно заполнено эндолимфой (рис. 57, 7; 58, 3). Кверху и книзу от него находятся перилимфатические пространства. Нижнее называется *барабанной лестницей* (рис. 57, 6; 58, 8), верхнее — *лестницей преддверия*, или *вестибулярной лестницей*

109

### Рис. 58. Схема строения Кортиевого органа:

1 — вестибулярная лестница; 2 — рейсснерова мембрана; 3 — средняя лестница; 4 — сосудистая полоска; 5 — Кортиев орган; 6 — кость; 7 — волосковые клетки; 8 — барабанная лестница; 9 — основная мембрана; 10 — внутренний туннель; 11 — нервные волокна; 12 — клетки спирального ганглия; 13 — волосковая клетка; 14 — текториальная мембрана



(рис. 57, 10; 58, 1). Лестницы на вершшке улитки соединяются друг с другом отверстием улитки (рис. 51, 8).

Рецепторный (звуквоспринимающий) аппарат слухового анализатора находится в улитке и представлен волосковыми клетками *спирального (Кортиева) органа*, который располагается на основной мембране (рис. 58). Состоит он из волосковых клеток (рис. 58, 7) и обкладочных клеток. *Волосковые клетки* (рис. 59) являются механорецепторами. Над волосковыми клетками нависает *покровная (текториальная) мембрана*, прикрепленная к спиральной костной пластике (рис. 58, 14).

Звуковые колебания, распространяющиеся в воздухе, передаются через наружный слуховой проход к барабанной перепонке и через цепь слуховых косточек среднего уха к овальному окну лабиринта, вызывая волнообразные перемещения эндолимфы. Колебания эндолимфы приводят в движение основную мембрану внутреннего уха с рецепторными клетками, которые ударяются своими волосками о неподвижную текториальную мембрану.

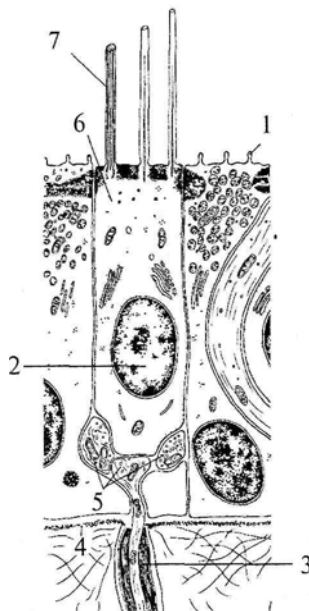


К волосковым клеткам подходят дендриты биполярных клеток спирального ганглия, который лежит во внутреннем ухе и закручи-

110

**Рис. 59. Волосковая клетка:**

1 — микроворсинки опорной клетки;  
2 — ядро; 3 — мякотное нервное волокно; 4 — базальная мембрана; 5 — нервное окончание; 6 — волосковая клетка; 7 — волоски волосковой клетки



вается вместе с каналом улитки (рис. 58, 72). Аксоны этих нейронов образуют слуховой нерв. По слуховому нерву информация передается к слуховым (кохлеарным) ядрам продолговатого мозга. Первичное слуховое волокно раздваивается, посылая один отросток к вентральному, а другой — к дорсальному кохлеарным ядрам.

Вентральный тракт направляется к ипси- и контрлатеральному оливарным комплексам.

Дорсальный тракт переходит на противоположную сторону и направляется в ядро латеральной петли, сюда же приходят волокна оливарного комплекса. После переключения в ядре латеральной петли слуховой тракт достигает нижних холмов четверохолмия и медиального коленчатого тела таламуса, затем информация поступает сначала в первичную слуховую кору, а затем во вторичную.

### **Филогенез.**

**Филогенез.** Впервые слуховая система начала развиваться у рыб — подъязычно-челюстная кость передает вибрации к вестибулярному аппарату. Затем появляется зачаток будущей улитки, но функцию слухового анализатора выполняет вестибулярный аппарат. С выходом на сушу из жаберного аппарата рыб развиваются структуры среднего уха, а из жаберной щели — полость среднего уха, а также структуры наружного уха. У амфибий и рептилий появляется специализированный рецепторный аппарат в зачатке улитки. У птиц перепончатый лабиринт начинает изгибаться. Перепончатый лабиринт млекопитающих закручивается в улитку, появляется хрящевая раковина наружного уха.

### **Онтогенез.**

**Онтогенез.** Закладка слуховой системы начинается с 6-8-й недели эмбрионального развития. Первыми закладываются структуры внутреннего уха — перепончатый лабиринт. Вокруг перепонча-

111

того лабиринта из мезенхимы образуется костный лабиринт. На втором месяце закладывается среднее ухо из первичных жаберных структур. Одновременно из мезенхимы, окружающей жаберные структуры, возникает хрящевая раковина, наружный слуховой проход и барабанная перепонка.

## **7.2.2. Вестибулярная система**

Вестибулярный аппарат расположен в лабиринте височной кости и включает в себя отолитовые

органы: саккулус (круглый мешочек) и утрикулус (овальный мешочек) (см. рис. 57, 4), а также три полукружных канала (см. рис. 57, 1).

Все элементы образуют замкнутую систему перепончатых трубок — так называемый *перепончатый лабиринт*. Внутри перепончатый лабиринт заполнен эндолимфой, а снаружи окружен перилимфой.

### Отолитовый аппарат.

**Отолитовый аппарат.** Внутри отолитовых органов располагается сенсорный эпителий (макулы) (рис. 60), или чувствительные пятна мешочков. При прямом положении головы эпителий саккулуса расположен вертикально, а утрикулуса — горизонтально. Основу сенсорного эпителия составляют механорецепторные *волосковые клетки* (рис. 60, 5), мембрана которых имеет *выросты*, обращенные в полость мешочков. Выросты не одинаковы по своему размеру: имеется один длинный волосок — *киноцилия*, и множество коротких *стереоцилий*. Волоски окружены желатинозной массой — *отолитовой мембраной* (рис. 60, 3), содержащей *отолиты* (рис. 60, 1) (это кристаллы карбоната кальция). При изменении положения головы отолиты под действием силы тяжести смещаются вниз и воздействуют на волоски. Отолитовый аппарат воспринимает изменения положения головы относительно центра тяжести Земли.

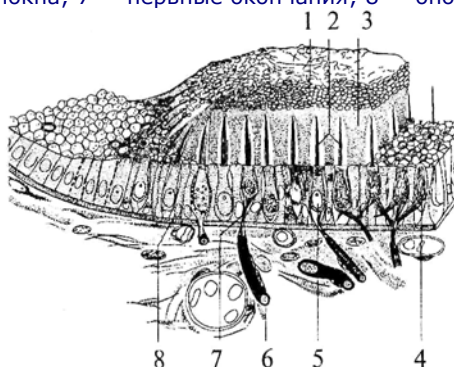
*Полукружные каналы* расположены в трех почти перпендикулярных друг к другу плоскостях. По расположению в кости различают: верхний (ориентированный фронтально), или передний (рис. 57, 1а), задний (ориентированный сагиттально) (рис. 51, 1б) и латеральный (ориентированный горизонтально) (рис. 57, 1в) каналы.

В начале каждого полукружного канала имеется вздутие — *ампула*. Механорецепторы ампул образуют скопления — *кristы*. Их ворсинки склеены желеобразной массой, которая формирует над рецепторами подвижную купулу. Вращательные движения смещают купулу и вместе с ней волоски рецепторных клеток.

112

### Рис. 60. Схема строения макулы отолитового аппарата:

1 — отолиты; 2 — волоски; 3 — студенистая отолитовая мембрана; 4 — нервные окончания; 5 — волосковые клетки; 6 — мягкотные нервные волокна; 7 — нервные окончания; 8 — опорная клетка



От волосковых клеток информация передается к биполярным нейронам вестибулярного ганглия, расположенного во внутреннем ухе. Афферентные волокна этих нейронов образуют вестибулярную ветвь XIII пары черепно-мозговых нервов, которая заканчивается в вестибулярных ядрах продолговатого мозга. Эти ядра имеют связь с мозжечком (через нижние пары его ножек), со спинным мозгом, а также с глазодвигательными ядрами ствола для обеспечения автоматического контроля равновесия (ядра III, IV, VI пар черепно-мозговых нервов). Далее информация передается в таламус и заднюю постцентральную извилину коры больших полушарий.

**Филогенез.** Прототипы вестибулярной системы встречаются даже у простейших животных и служат для определения положения тела по отношению к силе тяжести. Например, у инфузории имеются внутриклеточные пузырьки с твердыми включениями. У медуз по краю зонтика сконцентрированы статоцисты, в которых статолиты лежат на волосковых клетках. У ракообразных появляются вертикальные и горизонтальные каналы. У позвоночных животных, начиная с рыб, имеются все три полукружных канала.

**Онтогенез.** В процессе онтогенеза сначала закладывается перепончатый лабиринт (3-я неделя эмбрионального развития). В конце 6-ой недели появляются полукружные каналы и отолитовые мешочки с волосковыми рецепторами. Вокруг перепончатого лабиринта из мезенхимы образуется

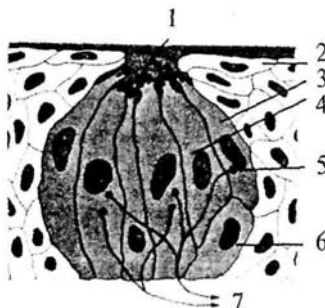
костный лабиринт.

113

### 7.3. Вкусовая система

**Рис. 61. Схема вкусовой почки, погруженной в сосочек языка:**

1 — пора; 2 — эпителий; 3 — сенсорная клетка; 4 — опорная клетка; 5 — синапс; 6 — базальная клетка; 7 — афферентные волокна



Рецепторы вкусовой системы размещены на слизистой поверхности языка. Они представляют собой хеморецепторы. Вверху рецепторы заканчиваются ворсинками, а внизу они оплетаются отростками афферентных нейронов. Вкусовые клетки живут недолго, они обновляются каждые 8—10 дней. Хеморецепторы собраны в группы по 40-60 клеток, которые вместе с опорными клетками составляют *вкусовые почки* (рис. 61). Вкусовые почки расположены в глубине слизистой на *сосочках языка*, но имеют поры для сообщения с внешней средой. Между сосочками располагаются железы.

Различают три типа сосочков:

- ◆ грибовидные — по всей поверхности языка;
- ◆ желобоватые — в основании языка;
- ◆ листовидные — на боковой поверхности языка.

Нет вкусовых почек на нижней поверхности языка и на середине верхней поверхности.

Человек различает четыре основных вкусовых качества: сладкое, кислое, горькое, соленое. Рецепторы, чувствительные к определенному вкусовому качеству, расположены вместе в определенном месте на языке (рис. 62). Кончик языка чувствителен к сладкому, средняя часть — к кислому, корень языка — к горькому, края — к соленому и кислому. Поля расположения рецепторов могут перекрываться и иметь индивидуальные особенности.

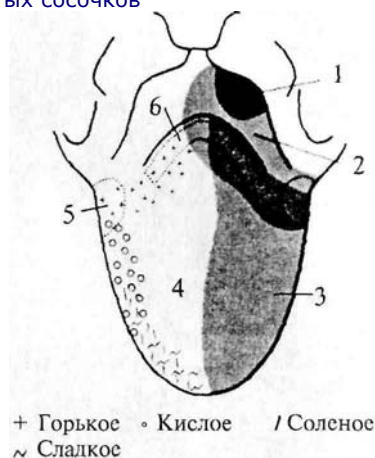
Вкус вещества не зависит непосредственным образом от его химических свойств.

От рецепторов вкуса информация передается по афферентным волокнам тройничного (V пара), лицевого (VII пара), языкоглоточного (IX пара) и блуждающего (X пара) нервов в продолговатый мозг — в ядро солитарного тракта. Далее информация поступает в вентральное ядро таламуса, а затем в латераль-

114

## Рис. 62. Схема локализации чувствительных структур на поверхности языка человека:

1 — область иннервации блуждающего нерва; 2 — область иннервации языкоглоточного нерва; 3 — область иннервации лицевого нерва; 4 — локализация грибовидных сосочков; 5 — локализация листовидных сосочков; 6 — локализация желобоватых сосочков



ную часть постцентральной извилины коры больших полушарий. Некоторые корковые нейроны этой зоны реагируют только на вещества с одним вкусовым качеством. Другие — и на механостимуляцию рецепторов ротовой полости, и на термостимуляцию.

### Филогенез.

**Филогенез.** В филогенезе лишь у низших позвоночных происходит отделение вкусовой системы от общей хемочувствительности. У рыб уже имеется обособленная вкусовая система. Вкусовые почки располагаются не только во рту, но и на жабрах, на коже, на усиках, иногда на лучах плавников. У амфибий вкусовые рецепторы расположены только в ротовой полости и на языке. У рептилий и млекопитающих рецепторы расположены в основном на поверхности языка во вкусовых сосочках.

### Онтогенез.

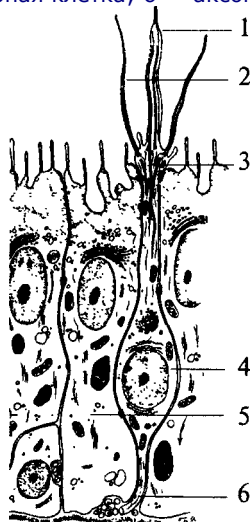
**Онтогенез.** Развитие вкусовой сенсорной системы начинается с 8-й недели эмбрионального развития. Сначала закладываются вкусовые почки, а к 4-му месяцу устанавливается их связь с черепно-мозговыми нервами. Завершается развитие вкусовой системы к 6-му месяцу эмбрионального развития.

## 7.4. Обонятельная система

Рецепторные клетки, воспринимающие запахи, расположены в обонятельном эпителии слизистой верхней носовой раковины. Обонятельная область слизистой имеет желтовато-коричневый цвет и занимает площадь около 10 см<sup>2</sup>. Обонятельные клетки слизистой (рис. 63, 4) соседствуют с опорными (рис. 63, 5) и базальными клетками. Опорные клетки вырабатывают слизь, в которую погружены *волоски обонятельных булав* (рис. 63, 3). Количество обонятельных клеток у человека около 30 млн.

### Рис. 63. Строение обонятельного эпителия:

1 — комплексный волосок обонятельной клетки; 2 — волосок обонятельной клетки; 3 — обонятельная булава; 4 — обонятельная клетка; 5 — опорная клетка; 6 — аксон обонятельной клетки



Обонятельные клетки являются первичными рецепторами. Их аксоны (рис. 63, 6) объединяются в 20—40 обонятельных нитей, которые через отверстия решетчатой кости проникают в полость черепа и направляются к *обонятельной луковице* (*bulbus olfactorius*) (см. рис. 55, 1).

Обонятельные луковицы являются первичными обонятельными центрами. В них располагаются нейроны, на которых происходит переключение путей. От обонятельных луковиц начинаются обонятельные тракты (I пара черепно-мозговых нервов), по которым проходят аксоны нейронов обонятельных луковиц.

Задние отделы обонятельных трактов уплощаются и расширяются, образуя обонятельные треугольники (см. рис. 55, 19). Часть аксонов (медиальная полоска обонятельного треугольника) (см. рис. 55, 20), дойдя до передней комиссуры больших полушарий, переходит по ней на противоположную сторону и в составе медиальной полоски тракта противоположной стороны возвращается к контрлатеральной луковице. Большая же часть волокон (латеральная полоска обонятельного треугольника) (см. рис. 55, 18) не перекрещиваясь идет к обонятельному бугорку, расположенному в области переднего продырявленного пространства, и к гиппокампу. Кортиковые проекции обонятельного анализатора расположены на вентральной стороне полушарий и относятся к древней коре.

Обонятельный бугорок посылает свои аксоны к мamilлярным телам, миндалевидному комплексу и гиппокампу. Таким образом, обонятельные структуры имеют непосредственные связи с лимбической системой. Этим определяется особая роль обоняния в эмоциональных реакциях и процессах памяти.

Филогенез. Орган обоняния позвоночных появляется в виде пары простых обонятельных ямок, выстланных изнутри чувствительным

116

эпителием, первоначально тесно связанным с передней частью нервной пластинки. У рыб необходимость смены воды в обонятельных ямках привела к появлению вводных и выводных отверстий — двух пар ноздрей. У наземных позвоночных выводная пара ноздрей перемещается внутрь ротовой полости и носит название хоан. Обонятельная полость становится частью дыхательных путей, однако обонятельный эпителий обособляется от эпителия дыхательных путей. Дальнейшее совершенствование обоняния у млекопитающих ведет к увеличению обонятельной поверхности путем появления выростов стенок обонятельной капсулы — носовых раковин. У млекопитающих с хорошо развитым обонянием их число достигает 5—8, а площадь обонятельного эпителия до 200 см<sup>2</sup>. Такие животные называются макросматиками.

Человек, так же как и остальные приматы, пользуется обонянием в меньшей степени, и обонятельная сенсорная система у него развита слабее. Число внутренних носовых раковин у человека редуцируется до двух, хотя эмбрионально закладывается до пяти. Таким образом, он относится к микросматикам. И наконец, китообразные вообще не имеют обоняния и поэтому называются аносматиками.

Конечный мозг у позвоночных первоначально выполняет только функцию анализа обонятельных



стимулов. Но по мере развития животных он берет на себя множество других функций. У млекопитающих функцию анализа обонятельных стимулов выполняет небольшая поверхность коры, относящаяся к древней коре. У макросматиков — это грушевидная доля. У человека вследствие относительно большего развития неокортекса и уменьшения значения обоняния обонятельная кора занимает незначительную площадь поверхности.

### Онтогенез.

**Онтогенез.** В онтогенезе у человека обонятельный эпителий закладывается уже на 4-й неделе развития в виде утолщений эктодермы в обонятельных ямках. С развитием носа обонятельный эпителий смещается в его полость. Аксоны рецепторных клеток прорастают к обонятельной луковице.


## 7.5. Кожная рецепция

Рецепторы, расположенные в коже, обеспечивают три типа чувствительности. Это тактильная, температурная и болевая чувствительность.

117

### Рис. 64. Кожные рецепторы:

1 — тельце Мейснера; 2 — диски Меркеля; 3 — тельце Паччини; 4 — рецептор волоса; 5 — тактильный диск (тельце Пинкуса—Игго); 6 — окончание Руффини



**Тактильные ощущения** (осязание) сигнализируют об особенностях нашего непосредственного окружения и обеспечиваются наличием в коже различных типов *механорецепторов*. Они имеют разное морфологическое строение и улавливают различные механические воздействия. Различают свободные и инкапсулированные рецепторы. *Свободные* — это нервные окончания, не имеющие вспомогательных структур и свободно расположенные в ткани. *Инкапсулированные* рецепторы включаются в комплекс со вспомогательными клетками. Среди инкапсулированных механорецепторов кожи различают: диски Меркеля, которые могут группироваться в тельца Пинкуса—Игго (рецепторы давления); окончания Руффини (также рецепторы давления); тельца Мейснера (рецепторы прикосновения); тельца Паччини (рецепторы смещения). Для участков кожи, покрытых волосками, характерны рецепторы волоса — свободные нервные окончания, обвивающие основание кожного волоска (рис. 64).

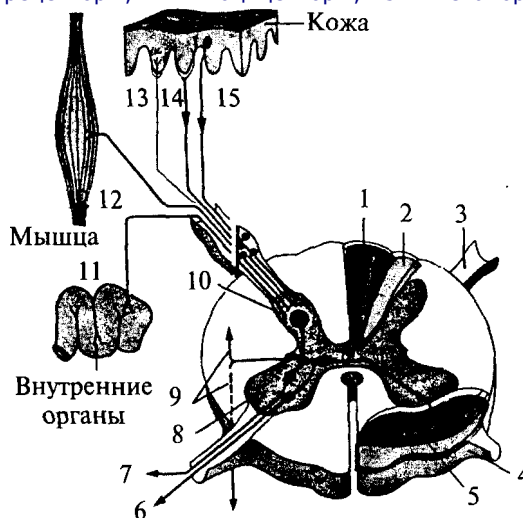
Тонкость различения деталей тактильных стимулов зависит от плотности расположения рецепторов в коже. Так, на губах, языке, кончиках пальцев плотность расположения рецепторов наибольшая и соответственно различение тактильных особенностей наилучшее.

**Терморепреция** обеспечивается специфическими тепловыми и Холодовыми рецепторами. *Тепловые рецепторы* являются свободными, холодные — инкапсулированы. *Плотность Холодовых рецепторов* в коже больше, чем тепловых.

118

### Рис. 65. Соединение путей кожных и висцеральных рецепторов в спинном мозге:

1 — пучок Голля; 2 — пучок Бурдаха; 3 — задний корешок; 4 — передний корешок; 5 — спиноталамический тракт (проведение болевой чувствительности); 6 — двигательные аксоны; 7 — симпатические аксоны; 8 — передний рог; 9 — propriospinalный путь; 10 — задний рог; И — висцерорецепторы; 12 — propriорецепторы; 13 — терморецепторы; 14 — ноцицепторы; 15 — механорецепторы



#### Болевая чувствительность (ноцицепция)

**Болевая чувствительность (ноцицепция)** служит для распознавания потенциально опасных стимулов. Болевые рецепторы имеют самое плотное (по сравнению с тактильными и терморецепторами) расположение в коже (рис. 65). Однако распределены они не равномерно, образуя скопления — «болевые точки». Ноцицепторы являются свободными окончаниями. Они чувствительны к механическим, термическим и химическим стимулам, т.е. являются полимодальными.

Все кожные рецепторы являются окончаниями псевдоуниполярных чувствительных нейронов, расположенных в спинномозговых ганглиях. По афферентным волокнам (дендритам) этих нейронов информация поступает сначала к телу нейрона, а затем по его аксону в задние рога соответствующего сегмента спинного мозга.

В каждый задний корешок спинного мозга входят афференты, собирающие информацию с определенного участка кожи. Такой участок кожи называется **дерматомом**. Смежные дерматомы пере-

119

крываются, т.е. информация от одного участка кожи может поступать в смежные сегменты спинного мозга. Дерматомы лица и шеи иннервируются тройничным и лицевым нервами.

Первичная обработка сигнала производится нейронами задних рогов сегмента спинного мозга (или соответствующими ядрами черепно-мозговых нервов) (рис. 65). От этих нейронов информация может поступать к мотонейронам и вегетативным (симпатическим) нейронам своего сегмента; далее короткими путями к соседним сегментам и, наконец, в протяженные восходящие пути спинного мозга (Голля и Бурдаха для тактильных и температурных воздействий (рис. 65, 1—3) и спиноталамические для болевых воздействий).

По трактам Голля и Бурдаха сигналы достигают одноименных ядер продолговатого мозга, затем переключаются в таламусе (вентробазальное ядро) и соматотопически проецируются в контрлатеральную постцентральную извилину. Спиноталамические пути, к которым присоединяются болевые афференты тройничного и лицевого нервов, переключаются в таламусе и проецируются также в постцентральную кору.

## 7.6. Проприоцепция и интероцепция

Кроме внешних (экстероцептивных) сенсорных систем, таких как зрение, слух и т.д. в организме выделяют «внутренние анализаторы», так называемые проприо- и интероцептивные системы. Эти системы обеспечивают поступление информации от двигательного аппарата и внутренних органов в высшие отделы нервной системы.

#### Проприоцептивный анализатор

**Проприоцептивный анализатор** воспринимает позу и движения нашего тела. Проприорецепторы

расположены в суставах, сухожилиях и мышцах (рис. 65, 18). Выделяют несколько типов рецепторов, обеспечивающих проприорецепцию. В первую очередь это *мышечные веретена поперечно-полосатых мышц*, репетирующие степень растяжения мышечных волокон. *Сухожильные органы* обеспечивают информацию о степени натяжения сухожилий, а *суставные механорецепторы* — положению сустава и движениям в нем.

Рецептор является рабочим органом, периферической частью чувствительного нейрона. Тело нейрона расположено в спинномозговом ганглии, а периферический отросток (дендрит) псевдоуниполярного нейрона спинального ганглия заканчивается в тканях рецептором, аксон же входит в спинной мозг и участвует в формировании сенсорных путей. Группа мышц, иннервируемых

120

одним задним спинномозговым корешком, называется миотомом. Восходящие пути спинного мозга, несущие проприоцептивную информацию, — пути Голля и Бурдаха (см. рис. 65, 1-3). Эти пути переключаются в продолговатом мозге, затем информация поступает к мозжечку и через структуры среднего мозга приходит в таламус (вентробазальный комплекс), в котором происходит обработка практически всей проприоцептивной сенсорной информации, перед тем как она поступает в кору больших полушарий, в соответствующие рецептивные поля (первая и вторая соматосенсорные проекционные области коры).

Следует отметить, что только часть проприоцептивной информации является осознаваемой, большая же ее часть не осознается.

### **Интероцептивный анализатор**

*Интероцептивный анализатор* отражает состояние внутренней среды организма и его вегетативных органов. Информация от разнообразных интерорецепторов используется для бессознательных процессов регуляции, управляющих кровообращением, пищеварением, дыханием и т.д.

Интерорецепторы висцеральной системы представлены *хемо-, баро-, осмо-, термо-* и другими типами рецепторов, передающих информацию через нервы вегетативной нервной системы (волокна блуждающего, чревного и тазового нервов) и восходящие пути спинного мозга. Блуждающий нерв передает информацию от рецепторов внутренних органов грудной и брюшной полости. Чревный нерв — от желудка, кишечника, брыжейки. Тазовый нерв — от органов малого таза

Рецепторы соединительной ткани, сосудов и внутренних органов достаточно разнообразны. Встречаются рецепторы трех видов: свободные, несвободные и инкапсулированные.

По определенным особенностям среди часто встречающихся рецепторов можно выделить клубочковые, древовидные и кустиковидные формы разной степени сложности. Клубочковыми по своей форме являются рецепторы давления. Кроме специфических по типу рецепции в периферической нервной системе и вегетативных ганглиях присутствуют разнообразные по форме рецепторы, выполняющие функции общей рецепции.

Таким образом, спинной мозг является первичной структурой обработки сенсорной interoцептивной информации (рис. 65). Далее информация идет по спиноталамическому тракту к вентробазальному ядру таламуса. Из таламуса interoцептивная информация поступает в кору.

## Приложение. Словарь латинских терминов

### Обозначения направлений

<i>dexter</i> — правый	<i>sinister</i> — левый
<i>superior</i> — верхний	<i>inferior</i> — нижний
<i>apicalis</i> — верхушечный	<i>basalis</i> — лежащий в основании
<i>dorsalis</i> — спинной	<i>ventralis</i> — брюшной
<i>medialis</i> — срединный	<i>lateralis</i> — боковой
<i>anterior</i> — передний	<i>posterior</i> — задний
<i>rostralis</i> — головной	<i>caudalis</i> — хвостовой
<i>sagittalis</i> — сагиттальный	

### Общие термины

*medulla* — мозг  
*ganglion* — ганглий  
*sulcus* — борозда  
*nucleus* — ядро  
*gyrus* — извилина  
*lobulus* — доля  
*nervus* — нерв  
*encephalon* — головной мозг  
*cerebrum* — большой мозг  
*truncus cerebri* — мозговой ствол  
*rhombencephalon* — ромбовидный мозг  
*myelencephalon* — добавочный мозг  
*metencephalon* — задний мозг  
*mesencephalon* — средний мозговой пузырь  
*prosencephalon* — передний мозговой пузырь  
***Medulla spinalis*** — спинной мозг  
*intumescencia cervicalis* — шейное утолщение  
*intumescencia lumbalis* — поясничное утолщение  
*cauda equina* — конский хвост  
*fissura medianus anterior* — передняя срединная щель  
*sulcus medianus posterior* — задняя центральная борозда  
*nervus spinalis* — спинномозговой нерв  
*radix ventralis (anterior)* — передний корешок  
*radix dorsalis (posterior)* — задний корешок  
*ganglion spinale* — спинномозговой узел  
*canalis centralis* — центральный канал спинного мозга  
*substantia grisea* — серое вещество  
*columnae griseae* — серые столбы  
*cornu anterius* — передний рог  
*cornu posterius* — задний рог спинного мозга  
*substantia gelatinosa* — желатинозная субстанция Роланда  
*cornu laterale* — боковой рог  
*nucleus dorsalis* — дорсальное ядро (столб Кларка)  
*substantia alba* — белое вещество  
*funiculi* — канатики спинного мозга  
*funiculus anterior* — передний канатик  
*funiculus lateralis* — боковой канатик  
**122**  
*funiculus posterior* — задний канатик  
*dura mater spinalis* — твердая оболочка спинного мозга  
*arachnoidea spinalis* — паутинная оболочка спинного мозга  
*pia mater spinalis* — мягкая (сосудистая) оболочка спинного мозга  
***Medulla oblongata*** — продолговатый мозг  
*ventriculus quartus* — четвертый (IV) желудочек  
*obex* — задвижка  
*pyramis* — пирамида  
*oliva* — олива  
*corpus restiforme* — веревчатое тело  
*IX — n. glossopharyngeus* — языкоглоточный нерв  
*X — n. vagus* — блуждающий нерв  
*XI — n. accessorius* — добавочный нерв  
*XII — n. hypoglossus* — подъязычный нерв  
*apertum medialis ventriculi quarti* — срединная апертура (отверстие Мажанди)  
*aperturae laterales ventriculi quarti* — латеральные апертуры (отверстия Люшке)  
*pons Varolii* — Варолиев мост

*sulcus basillaris* — канавка основной артерии  
*V — n. trigeminus* — тройничный нерв  
*VI — n. abducens* — отводящий нерв  
*VII — n. facialis* — лицевой нерв  
*VIII — n. vestibulocochlearis* — преддверно-улитковый нерв (слуховой)

**Cerebellum** — мозжечок

*hemisphera cerebelli* — полушария мозжечка  
*vermis cerebelli* — червь мозжечка  
*pedunculus cerebellaris superior* — верхняя ножка мозжечка  
*pedunculus cerebellaris medius* — средняя ножка мозжечка  
*pedunculus cerebellaris inferior* — нижняя ножка мозжечка  
*nucleus dentatus cerebelli* — зубчатое ядро мозжечка  
*nucleus emboliformis cerebelli* — пробковидное ядро мозжечка  
*nucleus globosus cerebelli* — шаровидное ядро мозжечка  
*nucleus fastigii cerebelli* — ядро шатра мозжечка  
*cortex cerebelli* — кора мозжечка  
*stratum moleculare* — молекулярный слой  
*stratum ganglionaris* — ганглиозный слой  
*stratum granulosum* — зернистый (гранулярный) слой  
*lobulus tonsilla cerebelli* — миндалевидная доля мозжечка  
*lobulus biventer cerebelli* — двубрюшинная доля мозжечка  
*lobulus semilunaris cerebelli* — полулунная доля мозжечка  
*lobulus quadrangularis cerebelli* — квадратная доля мозжечка  
*lobulus floculus* — клочковая доля мозжечка

**Metencephalon** — средний мозг

*aqueductus cerebri (Sylvii)* — водопровод мозга  
*substantia grisea centralis* — центральное серое вещество  
*tectum mesencephali* — крыша среднего мозга  
*corpora quadrigemina* — четверохолмие  
*colliculi superior* — верхние бугорки  
*nucleus colliculi superioris* — ядро верхнего холмика  
*colliculi inferior* — нижние бугорки  
*nucleus colliculi inferioris* — ядро нижнего холмика

**123**

*branchium colliculi inferioris* — ручка нижнего холмика  
*branchium colliculi superioris* — ручка верхнего холмика  
*pedunculi cerebri* — ножки мозга  
*basis pedunculi cerebri* — основание ножки мозга  
*fossa interpeduncularis* — межножковая ямка  
*substantia perforata posterior* — заднее продырявленное пространство  
*substantia nigra* — черная субстанция  
*nucleus ruber* — красное ядро

*III — n. oculomotorius* — глазодвигательный нерв

*IV — n. trochlearis* — блоковый нерв

*tegmentum mesencephali* — покрывка

**Diencephalon** — промежуточный мозг

*ventriculus tertius* — третий (III) желудочек мозга  
*foramen interventricularis Monro* — межжелудочковое отверстие (Монроев канал)  
*thalamus* — таламус (зрительный бугор)  
*adhesio interthalamica* — межталамическое сращение (спайка)  
*corpus geniculatum laterale* — латеральное коленчатое тело  
*corpus geniculatum mediale* — медиальное коленчатое тело  
*habenula* — поводки  
*pulvinar* — подушка  
*trigonum habenulae* — треугольник поводка  
*nucleus habenulae* — ядра поводка  
*metathalamus* — метаталамус  
*subthalamus* — субталамус  
*hypothalamus* — гипоталамус (подбугорье)  
*corpus pineale (epiphysis)* — шишковидное тело, эпифиз  
*corpora mamillaria* — мамиллярные тела  
*chiasma opticum* — перекрест зрительных путей  
*tuber cinereum* — серый бугор  
*infundibulum* — воронка  
*hypophysis* — гипофиз

*II — n. opticus* — зрительный нерв

*substantia perforata posterior* — заднее продырявленное пространство

**Telencephalon** — конечный мозг

*hemisphera cerebri* — большие полушария головного мозга  
*lamina terminalis* — конечная пластинка  
*septum pellucidum* — прозрачная перегородка  
*ventriculus lateralis* — латеральный желудочек  
*corpus striatum* — полосатое тело  
*nucleus caudatus* — хвостатое ядро



*nucleus lentiformis* — чечевицеобразное ядро  
*putamen* — скорлупа  
*globus pallidus* — бледный шар  
*claustrum* — ограда  
*capsula interna* — внутренняя капсула  
*capsula externa* — наружная капсула  
*corpus amigdaloides* — миндалевидное тело  
*nucleus septi pellucidi* — ядро прозрачной перегородки  
*pallium* — плащ  
*fissura longitudinalis cerebri* — продольная щель  
*sulcus lateralis (Sylvii)* — латеральная борозда (Сильвиева)  
*sulcus parietooccipitalis* — теменно-затылочная борозда  
*sulcus centralis (Roland)* — центральная борозда  
*cortex cerebri* — кора больших полушарий

124

*lobus frontalis* — лобная доля  
*lobus parietalis* — теменная доля  
*lobus temporalis* — височная доля  
*lobus occipitalis* — затылочная доля  
*insula* — островок  
*hippocampus* — гиппокамп  
*alveus* — белое вещество гиппокампа  
*lamina cortex cerebri* — слои коры больших полушарий:  
*molecularis* (I) — молекулярный  
*granularis externa* (II) — наружный зернистый  
*pyramidalis* (III) — пирамидный  
*granularis internus* (IV) — внутренний зернистый  
*ganglionaris* (V) — ганглионарный (слой крупных пирамид)  
*multiformis* (VI) — полиморфный  
*corpus callosum* — мозолистое тело  
*commissura anterior* — передняя спайка (комиссура)  
*fornix* — свод  
*columna fornicis* — столб (колонна) свода  
*commissura hippocampi* — комиссура гиппокампа  
*bulbus olfactorius* — обонятельная луковица  
*I-n. olfactorius* — обонятельный нерв

## Список литературы

### Основная литература

Варуха Э. А. Анатомия и эволюция нервной системы. Ростов н/Д, 1992.  
Санин М. П., Билич Г. Л. Анатомия человека: В 2 кн. 2-е изд., перераб. и доп. М., 1999.  
Синельников Р. Д., Синельников Я. Р. Атлас анатомии человека: В 4 т. М., 1989. Т. 3.  
Шляхтин Г. В. Анатомия и эволюция нервной системы. Саратов, 1984.

### Дополнительная литература

Алмозов И. В., Сутулово А. С. Атлас по гистологии и эмбриологии. М., 1978.  
Архитектоника синапсов и организация связей коры головного мозга. / Под ред. А. С. Ионтова, Ф. Н. Макарова, Э. Э. Ганстрем, В. Л. Рыбакова. Л., 1980.  
Богданов О. В. Функциональный эмбриогенез мозга. Л., 1978.  
Блинов С. М., Самбиев М. Х., Айзенштейн Ф. А. Очерки о нейроглии. Ташкент, 1983.  
Гистология, цитология и эмбриология / Под ред. Ю. И. Афанасьева, Н. А. Юриной, Б. В. Алешина и др. 5-е изд., перераб. и доп. М., 1999.  
Колосова А. А., Бойштрук О. Н. Лекции по гистологии нервной системы / Под ред. проф. А. А. Колосовой. Ростов н/Д, 1972.  
Крылова Н. В., Искренко И. А. Черепные нервы: Анатомия человека в схемах и рисунках. Атлас-пособие. 3-е изд. М., 1999.  
Оганисян А. А. Проводящие пути спинного мозга и их взаимозаменяемость: Моторные тракты. М., 1979.  
Ройтбак А. И, Глия и ее роль в нервной деятельности. СПб., 1993.  
Савельев С. В. Стереоскопический атлас мозга человека. М., 1996.  
Словарь терминов и понятий по анатомии человека / Сост. А. И. Борисевич, В. Г. Ковешников, О. Ю. Роменский. М., 1990.  
Турьгин В. В. Структурно-функциональная характеристика проводящих путей ЦНС. Челябинск, 1990.  
Шевченко Ю. Г. Эволюция коры мозга приматов и человека. М., 1971.

## Содержание

Предисловие.....	4
<b>1. Общие сведения.....</b>	<b>5</b>
<b>2. Нервная ткань.....</b>	<b>6</b>
2.1. Нейроны.....	7
2.2. Типы нейронов.....	13
2.3. Глия.....	14
2.4. Строение нервов.....	16
<b>3. Развитие нервной системы в филогенезе.....</b>	<b>18</b>
3.1. Нервная система беспозвоночных животных.....	19
3.2. Нервная система позвоночных животных.....	24
<b>4. Развитие нервной системы в онтогенезе.....</b>	<b>29</b>
<b>5. Вегетативная нервная система.....</b>	<b>36</b>
5.1. Парасимпатический отдел вегетативной нервной системы.....	37
5.2. Симпатический отдел вегетативной нервной системы.....	39
<b>6. Центральная нервная система.....</b>	<b>42</b>
6.1. Спинной мозг.....	42
6.2. Головной мозг.....	51
6.2.1. Продолговатый мозг.....	51
6.2.2. Задний мозг.....	58
6.2.2.1. Варолиев мост.....	58
6.2.2.2. Мозжечок.....	60
6.2.3. Средний мозг.....	65
6.2.4. Промежуточный мозг.....	69
6.2.4.1. Таламус.....	70
6.2.4.2. Гипоталамус.....	72
6.2.4.3. Субталамус.....	74
6.2.4.4. Эпиталамус.....	74
6.2.4.5. Гипофиз.....	75
6.2.5. Конечный мозг.....	78
6.2.5.1. Базальные ганглии.....	80
6.2.5.2. Проводящие пути больших полушарий.....	83
6.2.5.3. Кора.....	88
<b>7. Органы чувств.....</b>	<b>100</b>
7.1. Зрительная система.....	100
7.2. Слух и равновесие.....	107
7.2.1. Органы слуха.....	107
7.2.2. Вестибулярная система.....	112
127	
7.3. Вкусовая система.....	114
7.4. Обонятельная система.....	115
7.5. Кожная рецепция.....	117
7.6. Проприоцепция и интероцепция.....	120
Приложение.....	122
Словарь латинских терминов.....	122
Список литературы.....	126

*Учебное издание*

**Воронова** Наталья Викторовна

**Климова** Наталья Михайловна

**Менджерицкий** Александр Маркович

**АНАТОМИЯ ЦЕНТРАЛЬНОЙ НЕРВНОЙ СИСТЕМЫ**

Редактор *Е. А. Воронцова*

Корректор *А. А. Баринова*

Художник *Д. А. Сенчагов*

Компьютерная верстка *С. А. Артемьевой*

Подписано к печати 15.04.2005. Формат 60х90 1/16. Гарнитура Таймс.

Печать офсетная. Усл. печ. л. 8. Уч.-изд. л. 7, 31. Тираж 3000 экз.

Заказ № 7009.

ЗАО Издательство «Аспект Пресс»

111141, Москва, Зеленый проспект, д. 8

E-mail: [info@aspectpress.ru](mailto:info@aspectpress.ru); [www.aspectpress.ru](http://www.aspectpress.ru).

Тел. 306-78-01, 306-83-71

Отпечатано в полном соответствии с качеством предоставленных

диапозитивов в ОАО «Можайский полиграфический комбинат»

143200, Можайск, ул. Мира, 93.

---

Сканирование и форматирование: [Янко Слава](#) (библиотека [Fort/Da](#)) [slavaaa@yandex.ru](mailto:slavaaa@yandex.ru) ||

[yanko\\_slava@yahoo.com](mailto:yanko_slava@yahoo.com) || <http://yanko.lib.ru> || Icq# 75088656 || Библиотека:

<http://yanko.lib.ru/gum.html> ||

update 12.12.05

---